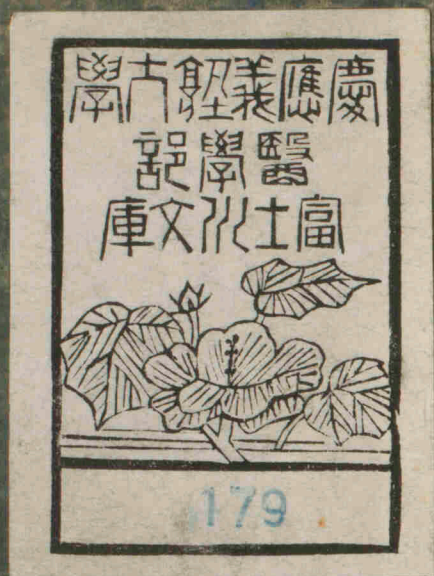

解體則卷之四



內臟篇



✕  
k18-2

491.1  
Ka-15

No. 2496  
BK 18-2



富士川文庫

2547

解體則卷之四內臟篇目次

身體區別

皮

膚

革

爪

毛髮

脂膜

首

厚腦膜

蛛網膜



腹膜

腸網

胃腑

腸

腸隔

肝臟

膽腑

脾臟

脾

乳糜諸道

腎臟

膀胱

男子陽具

女子陰具

懷孕子宮諸部

胞衣

臍帶

卵胎

卵膜液

胎兒



頤耳是ナリ

身ヲ區別スレバ曰頸曰胸曰腹○頸ヲ別テバ前部

部ヲ云胸骨下凹後部項窩兩側是ナリ○胸ヲ別テバ胸乳房

部ヲ云心窩ト名ク背後兩胸脇是ナリ○腹ヲ別テ

ハ腹前部腰後部兩腹脇是ナリ○前腹ヲ別テバ上腹

劍狀軟骨ヨリ臍上上腹ト下腹ノ間臍部二指

腹亦下腹トモ云臍下二指臍部又ハ腸骨部ト名ク陰處

小腹下陰毛アル處ヲ云是ナリ○陰處ノ下邊ニ

外陰陽具アリ男子ニハ陽莖陰囊ニメ女子ニハ

陰唇陰門是ナリ陰具ト肛門ノ間ハ會陰ト名ク

四肢ヲ區別スレバ曰手部曰足部○手部ヲ別テバ

肩下邊ヲ云臑肩ヨリ臂臂尺澤及ヒ肘手腕手背手

屬是ナリ○手腕ヲ別テバ腕腕前手指是ナリ○

手指ヲ別テバ拇指示指中指無名指小指ナリ○

足部ヲ別テバ股此上外部ヲ脚膝脛腓腸足跗跗

踵兩踝之是ナリ○足跗ヲ別テバ跗跗前足趾ナ

リ

身體ノ内部ヲ區別ノ三腔トナス曰腦蓋腔曰胸腔

曰腹腔是ナリ



區別 外面ハ乾固平滑ニノ鱗ノ如シ 内面ハ粘

滑ナリ之ヲ麻爾比マールビ及斯粘膠キヤス十名ク

接續

麻爾比マールビ及斯粘膠キヤス毛髮蒸氣管ヲ以テ革ニ接

續ス

實質 麻爾比マールビ及斯粘膠キヤスノ乾固セシモノニノ無數

ノ針眼アリ血脈神經ナキヲ以テ知覺スルナ

シ

厚薄 顔面龜頭陰唇ニ於テハ薄ク頭部掌蹠ニ於

テハ厚シ

殊改  
作異

色 膚ノ色ハ麻爾比マールビ及斯粘膠キヤスニ由テ之ヲ殊ニス

大約歐羅巴人西亞細亞人亞弗利加北部人ハ白

色ニ屬シ莫爾人ハ黑色ニ屬シ全靜海ノ人ハ褐

色ニ屬ス

皺紋 膚ノ紋理ハ革ノ皺紋透見スルナリ

至用 革ノ乳頭ヲ障保シ大氣ニ觸レテ乾燥疼痛

スルヲ防ギ又蒸氣及ビ知覺ノ能ヲ適宜ニシ又

外藥外氣及ビ大氣中ノ水濕等ノ其内ニ透入ス

ルヲ節ニス

實質

長面ハ革ヲ受テ

革

解體類

革トハ膚ト脂膜ノ間ニアル厚膜ニノ周身ノ外圍  
ヲ被包シ膚ト共ニ諸竅ヨリ内部ニ廻リ入ル

區別 外面ハ膚ヲ受ケ 内面ハ脂膜ニ附ク

實質 纖維諸脈管神經ヲ以テ組織ス

動脈 其管絡甚ダ繁シ常ニ稀液ヲ蒸發ス

靜脈 管絡亦頗ル多シ膚上ニ觸ル、モノヲ悉ク

吸收ス

神經 其乳頭ハ革面及ビ指頭ニ於テ殊ニ多シ知

覺官能ノ要器ナリ

腺 内面ニアリ所謂革下腺ナルモノナリ小球ヲ

結ビ之ヨリ毛ヲ生ス

彈力 甚ダ強シ妊婦腹皮及ビ水腫病人ソノ出產

手治愈ノ後手更ニ收縮平復スルヲ以テ證ス

主用 知覺蒸發吸收ノ器ナリ又甚ダ粘靱ナルヲ

以テ全身ヲ包護スル功用少カラズ

爪

爪トハ角ノ如キ小片ニノ手指足趾端ノ外面ヲ被

區別 緣根側ノ三名ヲ分ツ

實質 角樣質ニノ其根ハ膚ヲ以テ被包ス蓋シ麻  
爾比及斯粘膠ノ乾固セシ物ニノ神經血脉ハ之  
ナシ

主用 一ニハ神經乳頭ヲ障保メ外傷ヲ防ク二ニ  
ハ至小ノ物ヲ摘ムニ便ニス

毛髮

毛髮ハ彈力アル細乾シ線條ニノ茸ヨリ生植ス  
ルモノナリ

實質 其根各々一球ヲ結ビ茸裏ニアリ脈絡神經  
ヨリ成リシ小胞ナリ其莖ハ一箇ノ管莖ニノ中

ニ液ノ色アルモノヲ含ミ膚茸ヲ苗出シ生長ス  
色 一様ナラズ或ハ黑色或ハ褐色或ハ微赤或ハ

黄色ナリ但ソノ色ノ原ハ各其髓液ニ因ルナ  
リ

所在 其所在ニ從テ其名各々同ジカラズ頭ニ在  
ヲ髮ト云ヒ目上ニ在ヲ眉ト云ヒ臉眶ニ在ヲ睫

ト云ヒ鼻孔ニ在ヲ鼻毛ト云ヒ聽道ニ在ヲ耳毛

ト云ヒ上唇ニ在ヲ髭ト云ヒ兩頰頤邊ニ在ヲ髯

ト云ヒ腋ニ在ヲ腋毛ト云ヒ肛圍ニ在ヲ肛毛ト

云七陰處ニ在ヲ陰毛ト云ヒ膚革上ニ在ヲ毫毛  
ト云フ掌蹠ヲ除ク外ハ全身ミナ之アリ  
長短及至用 甚ダ異同アリテ精ク定メガタシ

脂膜

脂膜トハ至細ク蜂巢質ヲ以テ組織セシ膜ナリ  
所在 革裏筋間及ビ諸柔部ニアリ  
區別 蜂巢織ハ稀薄蒸氣ヲ含ム 脂膜ハ濃脂ヲ  
含ム 其線狀織ハ纖維ノミナリ

實質 至薄膜錯綜ノ無數ノ小胞ヲ成シ狀チ蜂巢

ニ似タリ脈絡甚ダ多シ且ツ每胞針眼アリテ互  
ニ相通ス

至用 身體ノ外圍ヲ被包障護シ諸柔部ヲ連續シ  
寒冷ヲ防禦ス筋纖維ヲ柔撓ニメ伸縮シ易カラ  
シメ又多クハ諸膜ノ經緯實質トナル

一 頭ヲ成ス諸器ヲ區別ス左ノ如シ  
 二 腭膜  
 三 三對筋 腦蓋ノ周圍ヲ被フ筋ニノ兩前頭  
 筋兩顛顛筋兩後頭筋是ナリ  
 四 腦蓋膜 腦蓋ノ外骨膜ナリ  
 五 腦蓋骨 二骨版ト版障ヲ以テ成ル  
 六 骨版ト版障ヲ以テ成ル  
 七 骨版ト版障ヲ以テ成ル  
 八 骨版ト版障ヲ以テ成ル  
 九 骨版ト版障ヲ以テ成ル  
 十 骨版ト版障ヲ以テ成ル  
 十一 骨版ト版障ヲ以テ成ル  
 十二 骨版ト版障ヲ以テ成ル  
 十三 骨版ト版障ヲ以テ成ル  
 十四 骨版ト版障ヲ以テ成ル  
 十五 骨版ト版障ヲ以テ成ル  
 十六 骨版ト版障ヲ以テ成ル  
 十七 骨版ト版障ヲ以テ成ル  
 十八 骨版ト版障ヲ以テ成ル  
 十九 骨版ト版障ヲ以テ成ル  
 二十 骨版ト版障ヲ以テ成ル  
 二十一 骨版ト版障ヲ以テ成ル  
 二十二 骨版ト版障ヲ以テ成ル  
 二十三 骨版ト版障ヲ以テ成ル  
 二十四 骨版ト版障ヲ以テ成ル  
 二十五 骨版ト版障ヲ以テ成ル  
 二十六 骨版ト版障ヲ以テ成ル  
 二十七 骨版ト版障ヲ以テ成ル  
 二十八 骨版ト版障ヲ以テ成ル  
 二十九 骨版ト版障ヲ以テ成ル  
 三十 骨版ト版障ヲ以テ成ル  
 三十一 骨版ト版障ヲ以テ成ル  
 三十二 骨版ト版障ヲ以テ成ル  
 三十三 骨版ト版障ヲ以テ成ル  
 三十四 骨版ト版障ヲ以テ成ル  
 三十五 骨版ト版障ヲ以テ成ル  
 三十六 骨版ト版障ヲ以テ成ル  
 三十七 骨版ト版障ヲ以テ成ル  
 三十八 骨版ト版障ヲ以テ成ル  
 三十九 骨版ト版障ヲ以テ成ル  
 四十 骨版ト版障ヲ以テ成ル  
 四十一 骨版ト版障ヲ以テ成ル  
 四十二 骨版ト版障ヲ以テ成ル  
 四十三 骨版ト版障ヲ以テ成ル  
 四十四 骨版ト版障ヲ以テ成ル  
 四十五 骨版ト版障ヲ以テ成ル  
 四十六 骨版ト版障ヲ以テ成ル  
 四十七 骨版ト版障ヲ以テ成ル  
 四十八 骨版ト版障ヲ以テ成ル  
 四十九 骨版ト版障ヲ以テ成ル  
 五十 骨版ト版障ヲ以テ成ル  
 五十一 骨版ト版障ヲ以テ成ル  
 五十二 骨版ト版障ヲ以テ成ル  
 五十三 骨版ト版障ヲ以テ成ル  
 五十四 骨版ト版障ヲ以テ成ル  
 五十五 骨版ト版障ヲ以テ成ル  
 五十六 骨版ト版障ヲ以テ成ル  
 五十七 骨版ト版障ヲ以テ成ル  
 五十八 骨版ト版障ヲ以テ成ル  
 五十九 骨版ト版障ヲ以テ成ル  
 六十 骨版ト版障ヲ以テ成ル  
 六十一 骨版ト版障ヲ以テ成ル  
 六十二 骨版ト版障ヲ以テ成ル  
 六十三 骨版ト版障ヲ以テ成ル  
 六十四 骨版ト版障ヲ以テ成ル  
 六十五 骨版ト版障ヲ以テ成ル  
 六十六 骨版ト版障ヲ以テ成ル  
 六十七 骨版ト版障ヲ以テ成ル  
 六十八 骨版ト版障ヲ以テ成ル  
 六十九 骨版ト版障ヲ以テ成ル  
 七十 骨版ト版障ヲ以テ成ル  
 七十一 骨版ト版障ヲ以テ成ル  
 七十二 骨版ト版障ヲ以テ成ル  
 七十三 骨版ト版障ヲ以テ成ル  
 七十四 骨版ト版障ヲ以テ成ル  
 七十五 骨版ト版障ヲ以テ成ル  
 七十六 骨版ト版障ヲ以テ成ル  
 七十七 骨版ト版障ヲ以テ成ル  
 七十八 骨版ト版障ヲ以テ成ル  
 七十九 骨版ト版障ヲ以テ成ル  
 八十 骨版ト版障ヲ以テ成ル  
 八十一 骨版ト版障ヲ以テ成ル  
 八十二 骨版ト版障ヲ以テ成ル  
 八十三 骨版ト版障ヲ以テ成ル  
 八十四 骨版ト版障ヲ以テ成ル  
 八十五 骨版ト版障ヲ以テ成ル  
 八十六 骨版ト版障ヲ以テ成ル  
 八十七 骨版ト版障ヲ以テ成ル  
 八十八 骨版ト版障ヲ以テ成ル  
 八十九 骨版ト版障ヲ以テ成ル  
 九十 骨版ト版障ヲ以テ成ル  
 九十一 骨版ト版障ヲ以テ成ル  
 九十二 骨版ト版障ヲ以テ成ル  
 九十三 骨版ト版障ヲ以テ成ル  
 九十四 骨版ト版障ヲ以テ成ル  
 九十五 骨版ト版障ヲ以テ成ル  
 九十六 骨版ト版障ヲ以テ成ル  
 九十七 骨版ト版障ヲ以テ成ル  
 九十八 骨版ト版障ヲ以テ成ル  
 九十九 骨版ト版障ヲ以テ成ル  
 一百 骨版ト版障ヲ以テ成ル

首

頭ヲ成ス諸器ヲ區別ス左ノ如シ

外部

一 皮 髮

二 腭膜

三 三對筋 腦蓋ノ周圍ヲ被フ筋ニノ兩前頭

筋兩顛顛筋兩後頭筋是ナリ

四 腦蓋膜 腦蓋ノ外骨膜ナリ

五 腦蓋骨 二骨版ト版障ヲ以テ成ル

内部

- 一 三腦膜 厚腦膜蛛網膜薄腦膜是ナリ
- 二 前腦
- 三 後腦
- 四 延髓
- 五 九對神經
- 六 四動脈 二内頸動脈二椎骨動脈是ナリ
- 七 二十二靜脈

厚腦膜

厚腦膜ハ強膜ニノ腦蓋ノ内面ニ附キテ骨縫ノ處ニ固著シ且ツ延長ノ諸部ニ委曲周匝ス延長膜内外ニツニ分ツ左ノ如シ

内延長

一 鎌障 篩骨ノ雞冠ヨリ起リ巔頂骨中央矢

二 縫下ニ從テ後頭骨ノ上部中心ニ至リソ

ノ十字堆ノ上枝ニ終ル此延長膜ハ鎌ノ形ニノ前腦ヲ左右ニ隔斷シ各半球ノ形

ヲナサシム

二 後腦橫障 此延長膜ハ後頭骨中央ヨリ左  
右石骨ノ上縁ニ至ル前腦後部ト後腦上  
部ヲ間隔ス

後頭間障  
作後腦間

三 後頭間障 其形小ニメ後頭骨ノ内面中下  
部ニ附キ後腦ヲ稍深ク左右ニ間隔ス此  
障ニ延長膜ハ上端ヲ以テ横障ニ連リ下端ヲ  
以テ後頭骨大孔ノ後縁ニ著ク

以上三障ノ外更ニ楔骨ノ鞍側及び眼窠  
ノ縁上ニ延長シ至ル  
外延長ハ内延長ト異ニメ厚腦膜ノ外葉内葉共  
ニ齊ク延長ス其數ハ腦蓋骨孔ニ同クノ十對

ト上ニ不對ナリ其所在ニ從テソノ名ヲ銘ス其  
六最モ大ナルハ脊髓莖衣ニメ脊椎骨室内ノ髓  
ヲ全ク被包ス

實質 二葉ニメ線狀織之ヲ貼接ス

動脈

二前 外頸動脈ノ枝ニメ眼窠上渠ヨリ入ル  
二中 外頸動脈ノ枝ニメ棘孔ヨリ入ル  
二後 椎骨動脈ノ枝ニメ脊椎ヨリ腦蓋腔ニ入

靜脈 此部ニ於テハ靜脈橐ト名ク其數二十二ア

リ一二三橐ハ最モ要路ナリ外科心ヲ用ヒ戒ム

ベシ

- 一 上長橐 前頭骨ノ盲孔上ニ起リ鎌障ノ上縁ニ副ヒテ前頭骨及ビ矢縫ノ下ヲ行キ
- 二 後頭ノ中央ニ至テ兩側橐ニ終ル
- 三 兩側橐 弓ノ形ニノ後頭骨十字堆ノ側枝渠中ヲ行キ裂孔ニ至リ内頸靜脈ニ歸ス
- 四 下長橐 鎌障下縁ノ間ニアリ
- 五 歇魯比律斯百爾秘 橫障下ニアリ
- 六 二前後頭橐 大後頭孔ノ兩側ニアリ
- 七 後後頭橐 後腦間障ノ内ニアリ
- 八 七十二橫橐 後頭骨底稜ニ傍フ

- 八 六石骨橐 石骨ノ側ニ在リ之ヲ別テバ二前二中二後ナリ

- 九 二海棉橐 都兒格鞍側ニ在テ甚ダ濶シ
- 十 二都兒格鞍環狀橐 滑液腺ヲ抱環ス
- 十一 二眼窠橐 眼窠渠ノ下ニ在リ

神經 此膜ニハ神經ナクノ無知覺ナリ  
 腺 球節腺ナリハバ幾沃ト扭斯ト 發明 腺ト名ク

至用 腦蓋ノ内骨膜トナリ靜脈橐ヲ成シ腦ヲ保護ス又内延長ヲ以テ腦髓ヲ障隔持約ノ相互ニ重壓押迫スルノ害ヲ防ギ其外延長ヲ以テ神經及ビ脊髓ノ莢衣トナリ之ヲ被包ノ強固ナラシ

蛛網膜

蛛網膜ハ甚ク薄クノ蜘蛛ノ網ニ似タリ厚腦膜薄  
腦膜ノ間ニ在テ前腦後腦延髓脊髓ヲ被包ス  
實質 甚ク細キ線狀織ニノ血脈神經ナシ  
主用 未ク明ナラス

薄腦膜

薄腦膜ハ甚ク薄シトイヘ脆弱ナラス直チニ腦  
髓延髓脊髓ニ著ク  
實質 脈絡ヲ以テ經緯ス  
脈叢 薄腦膜ヨリ生ス腦前凹中ニ於テ其著シキ  
モノヲ見ル  
主用 腦ノ全質ヲ被包シ脈絡ヲ分布蔓延セシム

前腦

前腦ハ一大臟ニノ腦蓋腔内ニ包藏セララル、モノナリ

形状 卵圓ニ似タリ人ノ前腦ハソノ諸神經叢生ノ細サニ較ルニ其積過大ニノ比倫セズ且ツ自

他諸活物ニ比スルニ人腦最モ巨大トス區別 上ハ鎌障ニテ兩半球ニ淡ク區分ス下ハ腦蓋底ニテ六瓣ニ區別ス

實質 皮狀質ト髓質ノ二ニ分ツ 皮狀質ハ外部ニ在テ全ク脈狀質ナリ其色灰色ニノ迂曲廻轉ソノ數ヲ知ラズ 髓質ハ内部ニ在テ是ヲ腦ノ

全體トス全ク神經狀質ニノ白色ナリ全身諸神經コ、ニ淵源ス

腦凹

一 兩前凹 一名側凹 半月形ノ凹空ニノ左右各一

箇ヅ、アリ前瓣ノ中心ニ當ル左右凹ノ中間ニ玲瓏障アリテ之ヲ間隔ス此凹中ニ水漾露及ビ薄腦膜ノ脈叢アリ

二 第三凹 視神經室ノ兩間ニアリ長キ渠狀ヲナシ其前後端ニ各一孔アリ○此前孔ハ漏斗ニ通ス之ヲ漏斗渠ト名ク漏斗トハ此凹ヨリ都兒格鞍上ニ在ル滑腺ニ通

ル管ナリ此後孔ハ腦肛又ハ舍兒比安斯  
水導渠ト名ク漏斗ヨリニ雙核下ニ進ミ  
此凹ノ後端ニ至ル前腦ノ大障膜ヲ以テ  
之ヲ閉ヅ

三 第四凹 後腦ト延髓ノ間ニ在テ此凹中長  
キ渠アリ鶩翎筆ト名ク此渠ハ前腦大障  
膜ニ起リ此凹ノ底ニ終ル

腦堆

一 胼胝體 髓質ノ長形ニ堆起セシモノニノ  
前腦ノ兩半球ヲ左右ニ排開スレバ其中  
央ニ見ルベシ其質ハ前腦兩球ノ髓維相

聚テ成ルモノナリハ

二 卵圓中堆 全髓ノ上面ニノ髓維四方ヨリ  
輻輳シ此形ヲ見ス

三 合縫 兩髓條堆ニノ胼胝體堆面ノ長サニ  
從フ

四 玲瓏障 髓質膜ニノ二片ニテ成リ胼胝體  
ノ下面ヨリ穹窿前枝ノ上面ニ終ル此障  
ハ前腦ノ側凹ヲ左右ニ間隔ス

五 穹窿 髓質ニノ狀チ三枝ヲナシ側凹底上  
玲瓏障下ニ在リ此穹窿ノ前一枝ハ玲瓏  
障ノ下ニ初リ線條體周圍ノ尖頭ニ終ル

後兩枝ハ前枝ノ後ヨリ弓形ヲナシ相岐  
 ノ側凹ノ端ニ終ル其末ヲ羊角ト名ク  
 六 琴 數條ノ堆キ髓維ニノ狀チ琴絃ニ似タ  
 リ穹窿ノ後枝分ル所ノ下面ニ於テ見ル  
 ベシ  
 七 指形堆 長キ髓質ニノ羊角ノ上縁ニ在リ  
 八 海馬足 指形堆ノ端ヲ名ク  
 九 線條體 兩箇ノ堆起ニノ前腦兩前凹ノ干  
 ニ在リ其色灰色ナリ  
 十 視神經室 前腦兩凹ニ在ル兩堆起ニノ外  
 部ハ白色ニノ内部ハ灰色ナリ延長ノ視

神經ヲ生ス  
 十一 前腦大障膜 舍兒比安斯水導ノ障膜ナリ  
 十二 前腦前繫 圓キ髓質ニノ前腦ノ兩側ヨリ  
 髓維相湊合ノ穹窿下ノ渠ニ至ル  
 十三 前腦後繫 圓キ髓質ニノ腦肛ノ上ニ在リ  
 十四 二雙核 四箇ノ髓堆ニノ前兩箇ヲ腦尻ト  
 名ケ後兩箇ヲ腦翠ト名ク腦尻ハ直チニ  
 視神經室ニ接シ腦翠ハ尻ノ後ニ附ク  
 十五 松毬腺 是レ前腦ノ一粒核ニノ皮狀質ヨ  
 リ成ル其尖頭ハ下方腦尻ノ兩間ニ向ヒ  
 其上ニ安在ス

六 滑腺 元上腦ノ堆起ニ非ズ一箇ノ圓腺ナ

リ厚腦膜複間ニ於テ都兒格鞍ノ凹内ニ

在リ

七 白堆 二白圓堆ナリ髓質ニ入漏斗ノ後部

ニ在テ腦蓋底ニ接ス

八 前腦脚 二髓柱ニメ後腦ノ髓柱ヨリハ太

直ニ線條體ノ下ニ於テ前腦底ヨリ起リ後

口ニ至リ華呂律斯橋ニ終ル

知覺 皮狀質ハ知覺ナク髓質ハ知覺アリ

動脈 内頸動脈脊椎動脈ノ枝ナリ

神經 前腦ノ實質ハ別ニ神經ナレ但シ九對神經

ノ根源ナリ

靜脈 皮狀質ニ起リ厚腦膜ノ二十二橐ニ歸ス

主用 甚ダ精微ナル流動物ヲ分泌ス是レ即チ神

經靈液ナリ此液ハ皮狀質ノ脉絡ヲ透通ノ髓中

ニ入り五官及ビ筋動ノ用ヲ爲ス

後腦

後腦トハ横障ノ下ニ於テ後頭骨ノ下室内ニ在ル

小腦ナリ

形狀 殆ト圓形ヲナス

區別 小腦間障アツテ左右兩瓣ニ別ル

實質 外部ハ皮狀質ニノ前腦ニ於ルモノニ比ス

レバ厚シ内部ハ髓質ナリ

腦堆

推改  
作堆

一 後腦脚 二椎柱ニノ華呂律斯橋ニ終ル

二 前蛇狀堆 屈曲起脹セシ蛇狀體ニノ皮髓

三 後蛇狀堆 其形質前堆ニ齊クノ後腦ノ後

四 命樹 後腦ノ髓ニノ形千樹木ノ如ク皮狀

大分髓質ノ間ニ包藏ス後腦ヲ中斷スルニ非レ

脊髓ハ其ハ見ル可ラス

腦凹 此部ニハ凹ナシ

脈絡 前腦ニ同シ

主用 前腦ニ異ナラス

延髓

延髓 十八後頭骨ノ底堆上ニ在ル一箇ノ髓ニノ前

後腦脚相ヒ湊合ノ之ヲ成ス

後腦脚相ヒ湊合ノ之ヲ成ス

後腦脚相ヒ湊合ノ之ヲ成ス

後腦脚相ヒ湊合ノ之ヲ成ス

後腦脚相ヒ湊合ノ之ヲ成ス

後腦脚相ヒ湊合ノ之ヲ成ス

後腦脚相ヒ湊合ノ之ヲ成ス

後腦脚相ヒ湊合ノ之ヲ成ス

後腦脚相ヒ湊合ノ之ヲ成ス

後腦脚相ヒ湊合ノ之ヲ成ス

一 華呂律斯橋 縱ニ堆キモノニノ延髓ノ上面  
 二 尖體 二箇ノ内部髓堆ナリ  
 三 阿禰弗狀體 二箇ノ外部髓堆ニノ延髓ノ面  
 及ビ端ヲナス

脊髓ハ延髓ノ延長スル所ニノ脊柱室内ニ充實シ  
 大後頭孔ヨリ腰ノ第三椎ニ至ル

形状 圓長ニノ數十對ノ神經ヲ生シ竟ニ馬尾ニ

終ル

衣膜 膜莢ナリ厚腦膜蛛網膜薄腦膜ヲ以テ之ヲ  
 成ス

實質 外ハ髓質ニノ内ハ皮狀質ナリ

動脈 前椎骨動脈是レ脊椎動脈ノ枝ニノ腦蓋ヨ  
 リ復歸シ來ル

靜脈 椎骨靜脈ト名ク脊椎室内ニ於テ多ク橐ヲ

ナス

主用 三十對神經ノ根源ナリ之ヲ脊椎神經ト名  
 ク

眼目

眼目十八廣ク眼窠内及び其周圍ノ諸器ヲ云フ推シテ之ヲ云ヘハ眼窠内ニ在ル兩箇ノ球ニノ視司ノ主器ナリ分ツテ内外ニ區別ス左ノ如シ

外部

一 眉 弓形ノ毛叢ニノ額下眼窠上左右ニ分レ横列ス各頭體尾三ニ分ツ頭ハ鼻ニ向ヒ體ハ中央ヲ至リ尾ハ顛顛ニ向フソノ作用ハ

光線ノ眼ヲ射ルヲ適宜ニシ汗液ノ流レ下

テ目中ニ入ルヲ防ク

二 睫毛 短キ剛毛ニノ瞼眶ノ縁ニ生シ其形千

曲テ上下ニ反ル

三 眼胞 二箇ノ肉帷ニノ上ヲ瞼ト名ケ下ヲ眶

ト名ク其縁ニ軟骨アリ之ヲ弓狀軟骨ト名ク又數腺アリ之ヲ名ケテ墨<sup>メ</sup>七<sup>イ</sup>谷<sup>ホ</sup>腺<sup>ノ</sup>ト云フ其腺ノ漏管ハ眼胞ノ内皮睫毛際ニ許多ノ小口ヲ開ク此口ヲ睫點ト名ク

四 淚腺 眼窠ノ外皆前頭骨孔中ニアリ此腺六

條餘ノ細管ヲ起シ眼胞ノ内面ニ開口ス之

ヲ淚腺管ト名ク  
 五 淚阜 小赤腺狀體ニ其面一二微小ノ毛ヲ生シ眼胞ノ内眥ニアリ  
 六 淚點 二箇ノ堆キ頑皮狀孔ニ眼胞ノ内眥弓狀軟骨尖頭上ニアリ其一ハ瞼ニ於テシ其一ハ眶ニ於テ見ルベシ  
 七 淚管 二條ノ細管ニ各淚點ヨリ起リ一ハ淚阜上一ハ淚阜下ヨリ淚囊ニ通ス  
 八 淚囊 卵圓膜囊ニ左右各眼窠ノ内眥骨孔中ニ在リ此孔ハ淚骨ト上頰骨ニテ成ル此囊ハ二膜ヨリ成リ其外膜ハ睫狀膜ニ内

膜ハ多ク滑腺アリ

九 鼻管 膜管ニ淚囊ノ下端ヨリ起リ鼻管中

ヲ下行シテヤ、後ニ向ヒ鼻洞ニ行キ下海棉骨ノ下ニ終ル

十 半月膜 甚ダ小ニ淚阜ノ後口上下弓狀軟骨ノ尖端ニ亘ル

十一 眼胞筋 筋篇ニ舉ク

十二 眼球筋 同上

十三 眼窠脂肪 眼球眼筋ノ後ヲ被フ

十四 眼窠 漏斗形ノ凹ニ七骨ヨリ成リ骨膜之ヲ被フ此膜ヲ眼窠膜ト云フ骨篇ニ詳ナリ

五 結膜 一ニ白膜ト名クソノ色ヲ取ルナリ甚  
六 虹彩 夕弛緩ニノ眼胞ノ内面ノミナラズ眼球ノ  
七 硬膜及ビ玲瓏角膜ヲ被フ

内部 凡ソ大段ヲ分テバ八膜二室三液ニ分ル總  
テ眼球ノ諸膜ハ互ニ相連續スレモ各ソノ部類  
ヲ異ニノ舒長延及スルモノナシ其四膜ハ眼球  
十ノ後部ヲ成シ四膜ハ前部ヲ成ス  
後部

硬膜 二層ニ分ルマカノ外ニ内層ニ有ル  
脈膜 一層ニ有ルマカノ外ニ内層ニ有ル  
網膜 一層ニ有ルマカノ外ニ内層ニ有ル

硝子膜

前部

玲瓏角膜

虹彩

葡萄膜

水晶體囊

一 硬膜 諸膜ノ最外ニノ厚硬白色ナリソノ源ハ

視神經ヨリ來ル眼球ノ圓形ニ隨ヒ玲瓏角膜

ニ終ル○硬膜ノ前部中央ハ透明ニノ重疊セ

ル許多ノ小片ヲ以テ成ル之ヲ玲瓏角膜ト名

ク

二脉膜 眼球ノ中膜ニノ其色黒ク脉絡甚ダ多シ  
 視神經ニ起リ硬膜ノ内面ヲ被ヒテ玲瓏角膜  
 ノ周縁ニ至リ横直ニ内方ニ曲リテ輻輳シ中  
 心圓孔ヲナス恰モ圓帷ノ中心ニ一孔ヲ穿ツ  
 方如シ○脉膜ノ延長其前面ハ虹彩ニノ後面  
 ハ葡萄膜ソノ中心圓孔ハ瞳孔ナリ瞳孔ハ一  
 個ノ運動纖維ヲ以テ大小散縮ス然レソノ纖  
 維見ヘガタシ  
 三網膜 眼球ノ内膜ニノ白色粘滑ナリ視神經髓  
 鞘ノ延長ニノ脉膜ノ内面ヲ被ヒ水晶體ノ周  
 縁ニ至テ終ル

眼室

一前室 半規ノ空隙ニノ前ハ玲瓏角膜ノ凹面ニ  
 疆リ後ハ虹彩瞳孔ニ界ス  
 二後室 此室ハ葡萄膜瞳孔ト水晶體トノ間ナリ  
 ○前後兩室共ニ水様液充實ス

眼液

一水様液 鹹味ニノ粘著スル津液ナリ兩眼室ノ  
 中ニ充ツ前室ニ在ルハ後室ニ比スレバ其量  
 四倍ス

二水晶體 玲瓏體ニノ其大サ其形千車栓子ノ如  
 ク玲瓏ノ小薄片重疊ノ成ル瞳孔後邊硝子液

ノ凹内ニ在リ一箇透明ナル膜状囊ヲ以テ被  
 二水包ス之ヲ水晶體囊ト名ク此囊ト水晶體ノ間  
 二水ヲ充タル縁アリ之ヲ百室度管ト名ク  
 三硝子液圓大ナル透明體ニノ眼底ヨリ葡萄膜  
 一ニ至ルノ間ニ全ク充實ス此體甚ダ薄キ玲瓏  
 蜂巢ヲ以テ成リ中ニ津液様ノ液アリテ充ツ  
 其外面ハ強キ透明膜被包ス之ヲ硝子液ト名  
 二分ク此前部ニ凹處アリテ水晶體ヲ容ル  
 硝子液ノ前面周縁水晶體ノ近傍ニ黒キ纖維  
 一輪アリ之ヲ毛狀鞅帶ト名ク然氏或ハ脈膜硬  
 膜瞳孔ヲ圍ミ環リテ輪狀ニ接續スル所ノ白

キ線輻ヲ指テ此名ヲ下ス人モアリ

接續 眼球ハ前ハ結膜ヲ以テ驗眶ニ接シ後ハ直  
 眼筋視神經脂肪ヲ以テ眼窠ニ著ク

動脈 一ハ内眼窠動脈ナリ一ハ中心動脈ニノ視  
 神經ヲ貫キ枝桹ヲ網膜ニ分布ス一ハ視動脈ニ  
 ノ硝子液ヲ通り水晶體ニ行ク

靜脈 悉ク眼靜脈ニ歸シ外頸靜脈ニ入ル

神經 視神經ハ眼球ノ後部ニ於テ硬膜脈膜ヲ貫  
 キ入テ網膜ト成ル又腦ノ第三對第四對第五對  
 第六對神經ノ一二支來リ循ル

主用 視司ノ器ナリ

耳

兩耳各ソノ一ヲ分テ外耳内耳トス○外耳ハ多分  
 軟骨ヨリ成リ皮ヲ以テ包ミ諸筋ヲ以テ近傍ノ骨  
 ニ繋ク○内耳ハ石骨内ニ在ル諸器ヲ統ベ云フ  
 耳ノ柔部ヲ内外ニ區別ス左ノ如シ

外部

一外耳 軟骨ニ薄キ革ニテ被包ス諸ノ凹凸ヲ  
 見ル即チ下文ニ枚舉ス

郭 外圍ノ卷縁ナリ

前郭 長キ堆起ニ直チニ郭ノ前ニ在リ

珠 郭ノ前縁ニ在ル凸起ナリ

迎珠 前郭ノ下部ニアル凸起ナリ

耳介 前郭下ノ凹ナリ

艇 前郭ノ前部ニ在リ

耳垂 外耳ノ最下ニ垂ル

二聆隧 耳介ヨリ鼓膜ニ至ルノ孔道ナリ

三鼓膜 聆隧ノ窮ル所ニ在テ四膜ニ成ル即チ膚

革常膜内骨膜ナリ

内部

一 內骨膜

二 內耳常膜

三 歐斯答及私管 鼓室ニ起リ初頭ハ硬骨ニノ狹

ク漸ク軟骨ニ變ノ弘クナリ終ニ膜狀端ヲ以

テ柔口蓋ノ後ニ於テ楔骨翼狀骨稜ノ内翼ニ

副ヒ終ル

諸具

筋 聽骨及ビ外耳ヲ引ク筋篇ニ舉ク

動脈 一 外耳動脈ニノ外頸動脈ノ枝ナリ一

ハ内耳動脈ニノ脊椎動脈ノ枝ナリ

靜脈 外頸靜脈ニ歸ス

神經 一 内耳神經ニノ聽神經ノ柔枝ナリ一

ハ外耳神經ニノ聽神經ノ硬枝ナリ

腺 耑聾ヲ分泌ス外聽道ノ革下ニ在リ

骨 耳洞ヲ成シ及ビ耳内ニ散在ス骨篇ニ詳ナ

リ

主用 聽聞ノ器械ナルガ故ニ他部ニ異ナリ注意

スベキ事件ヲ左ニ列ス

一 鼓ノ内面ハ薄膜ヲ以テ被フ此膜ハ厚腦膜ノ延

長ニノ聽骨ニ延ビ歐斯答及私管ノ媒梯ヲ傳ヒ

咽喉ノ内皮ニ交通ス○鼓内ニ第五對神經第三

枝ノ一分ヲ藏ム此神經ハ鼓膜ノ内面ニ傍フ之

聽道改  
作聆隧

ヲ鼓索十名クハ此板線ハ鼓索ハ四面ニ於テ  
 二圓窓及ビ卵圓窓ハ粘骨ニテハ開通スレモ生物  
 二於テハ至薄膜アリテ爰ニ緊張ス或ハ此膜圓窓  
 一ニ張ルヲ小鼓膜十名クモ此膜ハ鼓索ハ四面ニ於テ  
 三圓郭中總テ膜ヲ以テ衣包ス其質殆ド鼓膜ノ如  
 主レ此膜ハ半規管ニ於テ神經細支甚ク多ク布蔓  
 ス是ヲ半規管鳴弦ト名ク

四蝸牛殼ハ螺旋板ヲ以テ兩室ニ障隔ス神經樣膜  
 コ、ニ延展シソノ一方ハ此板線ニ著キ其一方  
 ハ相對スル蝸牛殼緣ニ著ク此膜ヲ蝸牛殼鳴弦  
 ト名ク

鼻

鼻ノ區域ハ意外ニ廣クノ之ニ屬スル諸ノ大骨洞

骨篇ニ詳ナリアリ此部ヲ外内ニ區別ス

外部 諸骨諸膜諸筋軟骨ヨリ成テ顔面ノ中央ニ

凸出ス之ヲ區別ス左ノ如シ

鼻根 頰ニ接ス上部ナリ

鼻背 一名鼻梁前中央ノ部ナリ

鼻尖 一名鼻頭下端ナリ

鼻翼 下ナル左右兩側ナリ  
外鼻諸具

一皮 面ノ諸部及ビ全身ノ表部ヲ被フモノニ  
異ナラス

二筋 鼻翼ヲ動搖セシム筋篇ニ詳ナリ

三骨 骨篇ニ舉タリ  
四軟骨 其數五ニノ其一箇ハ中央鼻障ノ前部  
ニアリ其四箇ハ兩側鼻翼ノ中ニ在リ

五骨膜 軟骨膜

内鼻柔部

一粘膜 鼻涕 頗ル厚クノ脈絡多シ神經狀及ビ

腺狀ニノ常ニ粘滑液ヲ以テ鼻洞ヲ塗潤シ

又之ニ通スル諸骨洞及ビ海棉骨ヲ被フ

二鼻孔骨膜 悉ク鼻ヲ成ス所ノ諸骨ヲ被フ

骨 鼻及ビ鼻洞ヲ成ス其詳ハ骨篇ニ舉ク

動脈 内齶動脈ノ枝ナリ

靜脈 頸靜脈ニ歸ス

神經 鼻涕膜ニ於テ神經乳頭ヲ爲ス甚タ多シ

嗅神經 眼神經上齶神經ノ枝ナリ

粘滑液 粘液膜ノ外面ニ在リ其漏管ハ此膜質中

ヲ蛇行シ口ヲ内面ニ開ク

主用 嗅司言語呼吸容顏四件ナリ

口唇ヨリ兩頰内咽喉ニ至ルノ部ヲ總テ口空ト云  
フ其諸器ヲ内外二般ニ區別ス

外部

一唇又上唇下唇ニ別ツ

二鼻繫骨革ノ重複ナリ兩唇ノ中央ニ在テ之ヲ

吻唇角ニ繫ク

兩唇ノ合處ナリ

四下唇中央ノ渠ナリ

紅縁代革ノ血脈ニ成リ神經甚ダ多ク薄キ

膚ヲ以テ之ヲ被フ

二頤下唇ノ直下中央堆起ノ部ナリ男子ニ在

テハ髯ヲ生ス上唇亦毛ヲ生ス之ヲ髭ト云

フ

三頰唇ノ兩側ニ於ル柔ナル筋狀部ナリ

右ノ諸部ハ皆皮ト諸筋及ビ兩齶骨ニ成ル

動脈眼窠下動脈下骨槽動脈及ビ顔面動脈唇ノ

冠脈ヲノ枝ナリ

靜脈悉ク外頸靜脈ニ歸ス

神經 第五對第七對ノ枝ナリ即チ眼窠下神經  
上齶神經聽神經硬枝ノ支ナリ

内部

作被改

- 一口蓋 厚キ革ヲ以テ披フ其延テ懸壅ニ至リ
- 弛緩ナル部ヲ柔口蓋ト名ク此ハ竟ニ四箇  
ノ弓狀延長ヲ成レ兩側及ビ下邊ニ終ルニ  
前延長ハ舌ニ連リニ後延長ハ咽頭ニ連ル
- 二白弓 齶肉ニテ被包ス
- 三齶 其質海棉狀ニメ脈絡多ク彈力アリ白弓  
ノ内外ヲ被フ
- 四舌 口内ヲ舌上空舌下空ニツニ區別ス後チ

ニ詳ナリ

五頰空 頰ト齒ノ間ナリ

六三對唾腺及其輸管 腺篇ニ詳ナリ

七諸骨 口ヲ成ス骨ニメ口内ニ在リ即チ上齶

骨下齶骨口蓋骨齒牙舌骨之ナリ骨篇ヲ參

考スベシ

口ノ常膜ハ悉ク此諸部ヲ被包ス神經樣脈絡樣質  
ニノ革ノ延長ナリ

主用 咬阻言語呼吸嚥下吸飲嘗味是ナリ

舌

舌ハ筋狀體ニメ口内ニ在テ四方八面ニ運用スベシ

區別

底

根

身

兩側

頭

連續

中線ニ由テ左部  
右部ニ區別ス

底ハ筋ヲ以テ舌骨ニ著ク下面ハ繫ヲ以テ

舌下空底ニ著ク革ノ重複ナリ兩側ハ膜狀鞅帶ヲ以テ下齶ニ著ク

孔 盲孔ナリ上面ニ在テ滑腺全ク之ヲ被フ

神經乳頭 尖頭ナルアリ氷柱形アリ菌狀ナルアリ

皆舌ノ上面ニ見ル

實質 全ク肉質ニメ縦維横維斜維垂線維ニ成ル

左ノ膜ヲ以テ被包ス

一膚

二厚網狀體

三革 甚ク乳頭多シ

四脂膜

筋 舌體内外ニ之アリ筋篇ニ詳ナリ

動脈 外頸動脈ノ枝ニメ舌ノ下面ニ於テハ蝦蟇

動脈ト名ク

靜脈 外頸靜脈ニ歸ス

神經 數多ニメ第五對第八對第九對ノ枝ナリ

腺 滑腺ノ類ニメソノ數多ク盲孔ノ近傍ニ在リ

主用 言語咬阻嚥下吸飲嘗味是ナリ

軀體 尖頂トシテハ木柱派テリ齒飛トシテ

舌下空次ニ管ノ單ト重トナリ兩側ハ棘飛トシテ

ト以テテト管ニ管ク

舌下空次ニ管ノ單ト重トナリ兩側ハ棘飛トシテ

頸總論

三 分

頸部ヲ區別スレバ外部ノ被包スル器ト内部ノ被包セラル、器ニ般ニ分ル

外部

一 皮

二 筋

三 七項椎

四 脊髓ノ一部

五 八對項神經

六 二頸動脈

七 二脊椎動脈

八 二外頸靜脈

九 二内頸靜脈

十 頸腺

十一 甲狀腺

十二 八對神經及ヒ大肋間神經ノ一部等ナリ

内部

一 咽喉器ニ強ニ分ル

二 咽頭スレハ長管ト爲ル

三 食道

四 喉頭

五 氣管

咽喉ハ舌及び柔口蓋ノ後邊ニ在ル空ナリ其上部

後頭骨ノ底稜ニテ成ル其前部ヲ成スモノ左ノ如

シ

畜門後ノ鼻ノ孔ナリ

懸壅腺狀質ニノ口蓋骨ニ著キ咽喉ニ垂ル

扁桃核ノ二箇ノ腺狀質ニノ懸壅ノ兩側柔口蓋

兩弓ノ間ニ在テ其面ニ諸ノ網狀線アリ是皆  
 其漏筧ノ枝抄ナリ蓋ニ二條ナリ即チ二條ハ  
 柔口蓋 腺狀膜ト筋狀膜ニノ蓋内ヲ被包シ懸  
 壅ノ兩側口蓋骨ノ兩弓形ニ懸連ス此膜四箇  
 外ノ弓形延長トナリ上部ト側部ニ終ル二前ハ  
 即チ舌ニ著キ二後ハ咽頭ニ著ク其土酒  
 咽喉ノ後部ハ項椎ニ疆ル咽喉ノ下部ハ喉頭ト咽  
 頭ナリ兩側ハ顛顛骨ノ翼狀稜ニノ此部ノ扁桃核  
 後ニ歐<sup>オウ</sup>斯<sup>ス</sup>答<sup>カ</sup>及<sup>キ</sup>私<sup>シ</sup>管開口ス其他咽喉ノ諸具之ヲ列  
 ス左ノ如シ  
 常膜 諸器ヲ悉ク被包シ滑腺甚タ多シ

咽喉動脈 外頸動脈及ビ内齶動脈<sup>シ</sup>多ク枝ナリ  
 靜脈 悉ク内頸靜脈ニ歸ス外口取<sup>シ</sup>前  
 筋 懸壅柔口蓋喉頭咽頭ヲ運動ス筋篇ニ詳ナ  
 骨 咽喉ノ四方ヲ圍擁ス骨篇ニ詳ナリ  
 神經 第五對第八對ノ枝ナリ  
 主用 嚥下言語呼吸聽聞是ナリ

咽頭 即食道頭

食道ノ頭ハ筋狀橐ニノ形ヲ漏斗ノ如ク喉頭後ニ於テ咽喉ニ接屬シ食道ニ終ル此部筋ヲ以テ膈蓋底項椎喉頭及び舌骨ニ連ル筋篇ヲ參考スベシ

食道 即胃管

食道ハ膜狀筋狀ノ管ニノ咽頭ヨリ下リ送テ胃ニ至ルソノ分説下文ニ列ス  
位置 咽頭ノ終ヨリ起テ氣管ノ後口項椎體ノ前ニテヤ、頸ノ左方ヲ下リテ縱隔ノ後隙ヲ過キ

橫隔左口改作橫膈左口

橫隔ノ左口ヲ通り胃ノ左口ニ接シ終ル  
實質 四膜ヨリ成ル

一 常膜

二 筋膜

三 神經膜

四 毳狀膜

動脈 大動脈ノ枝ナリ

靜脈 不對靜脈ニ歸ス

神經 第八對大肋間對神經ヨリ支分シ來ル

腺 滑腺ノ類ニメ内膜ニ散布スソノ他ニ二箇ノ

頗ル大ナル腺アリ第四背椎ノ邊ニ位ス之ヲ背

腺十名ク  
主用 嚥下ナリ

喉頭 即氣管頭

喉頭ハ軟骨管ニノ舌後咽喉ノ前部ニ在リ其詳ナ  
ルコハ下文ニ舉ク

實質 五軟骨諸筋内神經膜三ヲ以テ成ル

五軟骨ハ

一環狀軟骨 最モ下部ニノ他骨ノ基礎トナ

ル

二甲狀軟骨 其幅廣クノ環狀軟骨ノ上ニ安

在シ喉頭前部ノ凸起ヲ爲ス此軟骨ハ後

部ニ於テ四箇ニ延長ス之ヲ角ト名クニ

上角ハ靱帶ヲ以テ舌骨ノ角ニ連ルニ下

角ハ之ヲ以テ環狀軟骨ニ連ル

三會厭軟骨 彈力アル軟骨様膜ニノ甲狀軟

骨ノ上部ニ著キ低昂動搖スベシ

四二箇披裂軟骨 各箇環狀軟骨ノ後側縁ニ

著キ前ニ曲リ兩間披裂ヲ爲ス之ヲ喉披

裂ト名ク其下ニ二空アリ之ヲ哈列挺斯

空十名久其下二空てり之  
神經膜 滑腺充布シ徧ク喉頭ノ内面ヲ被包ス  
筋 此部ヲ動搖シ及ビ會厭軟骨ヲ開闔ス筋篇ニ

詳ナリ

動脈 三外頸動脈ノ枝ナリ

靜脈 内頸靜脈ニ歸ス

神經 第八對神經ノ枝ナリ

腺 甲狀腺十名ク頗ル大ニ環狀軟骨ニ附著ス

主用 喉頭ハ音聲ノ器ニ兼テ呼吸ヲ調節スル

ノ道路ナリ

氣道 即氣管

氣管ハ筋ト軟骨トヲ以テ輪ヲナシ胃管ノ前ニ在  
テ喉頭ニ初リ胸骨ノ頸凹ニ至リ岐シテ二枝トナ  
ル之ヲ氣管枝ト名ク

氣管枝ハ肺質中ニ入リ無數ノ枝楯ヲ分チ其末杪  
皆肺ノ小胞ニ終ル

軟骨輪ハ氣管及ビ其枝楯ニ於テモ全ク環ヲ成サ  
ズ其後部ハ筋狀質ナリ

每骨輪間ハ長キ輪纖維ナリ

喉頭氣管及ヒ其枝極ノ裏面ハ神經膜ニテ被包ス  
 滑腺甚ダ多シ  
 氣管ノ外面及ビ前面ハ胸舌骨筋及胸骨甲狀筋ニ  
 テ被ハル  
 血脈神經喉頭ニ同シ  
 主用ト呼吸言語ナリ

肺

胸總論

頸ト腹トノ間ニアル腔ヲ名ケテ胸ト云フ

區域 鎖骨ヨリ横隔ニ至ル右方ニ在テハ横隔ノ

上面昂リテ第三真肋ニ及フ左方ニ在テハ大ニ

卑シ

形 鳥籠ニ似テ下廣ク上狹ク下方ハ横隔ノ凸面

ニ疆ル

區別 縦隔膜ヲ以テ五腔ニ區分ス

一 右胸腔 左胸腔

二 心囊腔

三 縱隔前腔

四 縱隔後腔

部位

外部 被包スル部ヲ指ス

一 皮膚

二 乳房

三 諸筋 膈三具也 又ノ五也 亦テ八大ニ

二大胸筋ニ至ルニテテハ八筋ニ

二小胸筋ニ至ルニテテハ十ニ

二十二外肋間筋

二十二内肋間筋

四 諸骨

二十四肋骨

十二背髓

一胸骨

五 肋膜 一名胸膜

内部 被包セラる、部ヲ指ス

一 肺臓 兩胸腔ニ在リ

二 心臓 心耳 心嚢 大血脈起根 共ニ

三 胸腺 蜂巣織 共ニ縱隔前腔中ニ在リ

四 食道 胸管 大動脈弓 大靜脈幹 不

三 胸腺 蜂巣織 共ニ縱隔前腔中ニ在リ

三四 對靜脈 大肋間神經 八對神經 共二

三 縱隔後腔ノ中ニ在リ 前部中ニ在リ

底 横隔膜之ヲ成シテ胸腔ト腹腔ヲ分界ス

二 心臓ノ心平ノ心葉 大血氣鼓動 共二

一 乳管 乳腺ニ至ル

乳房

正 乳房ハ婦人ニ於テハ殊ニ大ニ胸ノ上部前面兩

側ニ著キ兩箇ノ柔軟ナル半規體ナリ

乳頭 乳房ノ中央ニ於ル凸起ニノ其周圍ニ有色

ノ輪アリ之ヲ乳頭輪ト名ク

實質 ハ乳葉状ニ長其大ニニ乳管ノ末梢ニ至ル

一 皮膚ハ平滑ニシテ乳頭ニ至ルニ皺ヲ生ズ

二 蜂巢織ハ乳房ヲ膨脹ノ柔軟ナラシム

三 乳腺ハ圓核或ハ扁圓形核相集テ一體ト成

ル

四 乳管 乳腺ヨリ起テ乳頭ニ至リ十管ト成

テ口ヲ外面ニ開ク

動脈 乳房動脈ト名ク内外二ツニ別ル外部乳房

動脈ハ腋動脈ヨリ來ル内部乳房動脈ハ鎖骨下

動脈ヨリ來ル

靜脈 乳房靜脈ト名ク腋靜脈鎖骨下靜脈ニ歸ス

神經 上肋神經ノ枝ニ背椎神經ヨリ來ル  
水脈 腋腺ニ行ク

主用 初生兒ノ滋養來ル

胸膜 肺ノ外ニシテ胸ノ内ニ在リ

四胸膜 肺ノ外ニシテ胸ノ内ニ在リ

胸膜トハ胸ノ内面ヲ被フ所ノ膜ニ胸腔ニ於テ

二箇ノ囊ヲ爲ス

區別 内面ハ平等ニノ常ニ津液様ノ液ヲ塗ル外

實面ハ蜂巢狀ナリ

延長 胸膜ノ延長其大ナルモノ名ケテ縱隔膜ト

云フ之ヲ以テ胸腔ヲ左右兩室ニ區分ス蓋シ縱

隔膜ハ兩胸膜囊ノ左右相接合セシモノニ重

複ナリ此膜背椎ノ體ヨリ胸腔ノ中央ヲ過ギ前

ニ至リ少ク左方ニ倚テ胸骨ノ内面ニ著ク

縱隔膜ノ重複間ニ於テ前ハ胸骨ノ裏ニ傍ヒ後

主ハ背椎體ニ倚テ三角ナル空隙ヲ見ル之ヲ前後

肺ノ三隅空ト名ク

右諸腔中ニ在ル諸具ハ前ニ詳ナリ

連續 肋骨肋間筋胸骨背椎ニ連リ下ハ心囊橫隔

實膜ニ接ス

解體 卷之四

三十一

實質 纖維及ビ脈組織ナリ  
 動脈 肋間動脈ヨリ來ル脈ニ數シテハ心囊靜脈  
 靜脈 肋間靜脈ニ歸スハ前ニ稱セリ  
 神經 或ハ之レ有ルモ至テ少ク或ハ全ク無シ  
 主用 胸ノ内面ヲ滑澤平等ニシ胸ヲ數腔ニ區分  
 シ肺及ビ心囊ノ外衣ヲ成ス胸骨ノ裏ニ對シテ  
 二至リ少ク太ハニ向テ胸骨ノ内面ニ著ス  
 一層 横隔膜ニ對シテ其中央ニ對シテ  
 横隔膜ハ肉狀腱狀ノ間障ニシテ胸腔ト腹腔ヲ横ニ

間隔スルモノナリ  
 位置 其狀斜ニシテ胸骨ノ下端ヨリ後部下方ニ向  
 テ腰椎ニ至リ其下面凹ヲナス前説ニ云フ如ク  
 右方ニ於テハ第三眞肋ト第四眞肋ノ間ニ及ブ  
 左方ニ於テハ稍卑シテ大體其下面ニ凹ニシテ  
 區別 上面ハ胸腔ニ向テ堆シ下面ハ凹ニシテ腹腔  
 ニ向テ中心ハ腱狀ナリ周圍ハ筋狀ナリ  
 附著 前ハ劍狀軟骨ニ最下眞肋假肋軟骨ノ諸端  
 ニ著ク後ハ二條ノ筋狀脚ヲ以テ腰椎ニ連ル  
 實質 中心ハ腱狀ニシテ周圍ハ肉狀ナリ上面ハ胸  
 膜ヲ以テ被ヒ下面ハ腹膜ヲ以テ被フ

孔 右孔ハ臍狀部ノ右邊ニ在テ上行大靜脈ノ  
 一 腹腔ヨリ胸腔ニ貫ク孔ナリ  
 二 左孔ハ横膈ノ左方ニ在テ食道ヲ通ス  
 三 後裂ハ横膈後脚ノ間隙ニシテ大動脈不對靜  
 脈胸管ノ通孔ナリ  
 動脈ハ横膈動脈ト名ク大動脈ヨリ來ル  
 靜脈ハ不對靜脈ニ歸ス  
 神經ハ横膈神經ト名ク項神經ヨリ來ル  
 主用 呼吸ヲ相ク心臟ノ位ヲ定メ又諸廢泄物胎  
 兒等ヲ壓迫産出ス

肺 肺臟

肺ハ兩箇ノ呼吸ヲ主ル器ニシテ左右胸腔中ニ在リ  
 區別 左右兩位トナル右肺ハ裂ケテ三瓣トナル  
 左肺ハ二瓣トナル其下部ニ凹陥アリテ心嚢ヲ  
 容ル

連續 氣管ヲ以テ頸ニ連リ大動脈ヲ以テ心臟ニ  
 連ル

實質 之ヲ分別スレバ三件ニ別ル

一 小胞質 肺小胞主名テ膜状蜂巢ヨリ成  
ル

二 脉状質 以脉網ヲナシテ肺胞ノ面ヲ絡ヒ被  
テ

三 氣管枝質 氣管ノ枝極ニメ肺質ニ蔓延シ  
テ

外膜 胸膜ヨリ來テ肺ノ外面ヲ被フ

内膜 氣管枝及ビ肺小胞ノ内面ヲ被フ神經様ニ  
メ氣管内膜ノ延長ナリ

脉 普通ト各自トノ二ニ分ツ其一ヲ普通動靜脉

ト云フ即チ肺動脈肺靜脈ニメ直ニ心臟ニ連ル

其一ヲ各自動脈ト云フ氣管枝ノ動靜脈ニメ大  
動脈ト不對靜脈ヨリ來ル

神經 第八對神經大肋間神經ノ枝ナリ

水脉 外面ニ於テ殊ニ之ヲ見ル

腺 其位置ヲ以テ氣管枝腺ト名ク滑腺ノ類ニ屬  
ス

主用 呼吸製血發聲  
心臟

心ハ球形筋狀ノ臟ニノ心囊中ニ在リ

外部區別 豐頂部廣上面下面前緣後緣

内部區別 右室左室

位置 斜形ナリ或説ニ横トイフハ非ナリ蓋シ心

頂ハ背推ニ依テ右方ニ向ヒ心尖ハ斜ニ左ノ第

六肋ニ依ル左室ハ後方ニ在リ右室ハ前方ニ在

リ下面ハ横隔ニ對ス

副室 頂ニ著キタル室ヲ云之ヲ別テバ四件トス

右耳 筋狀ノ囊ニノ心ノ右室ニ通ス

左耳 同上囊ニノ心ノ左室ニ通ス

右脉橐 大靜脉ニ成テ右耳ニ通ス

左脉橐 肺靜脉ニ成テ左耳ニ通ス

本室 心ノ本室中央ニ筋狀ノ間隔アリ左右二分

別ス之ヲ心ノ中隔ト名ク

竅 心ノ兩室ニ各ニ竅アリ一ハ耳竅ニノ血ヲ内

ニ納ル一ハ動脈竅ニノ血ヲ外ニ出ス

瓣 其數同シカラズ動脈竅ニ在ルモノ半月瓣ト

名ケ右耳竅ニ在ルモノ帽狀瓣ト名ケ左耳竅ニ

在ルモノ三角瓣ト名ク

實質 筋狀ニメ其纖維外ハ縱維ニメ中ハ横維内

ハ斜維ナリ且ツ心室内面ニ肉狀小楹柱甚夕多

心ノ兩面ハ平滑ノ強膜ニテ被包ス又心囊  
 ヲ以テ心耳心橐大動脈ト共ニ之ヲ包藏ス心囊  
 ハ上ハ縱隔膜ニ著キ下ハ橫隔膜ニ固著ス  
 血脉其普通ト各自トノ二三別ツ  
 普通ハ  
 大動脈左室ヨリ生ス  
 肺動脈中右室ヨリ生ス  
 大靜脈中右脈橐ニ歸ス  
 肺靜脈左脈橐ニ歸ス  
 各自ハ

心ノ冠動脈 大動脈ヨリ生ス

冠靜脈 右耳ニ歸ス

神經 第八對大肋間神經ノ枝ナリ

主用 血液循環ノ主器ナリ



二 正兩橫筋兩尖筋是ナリ  
 三 九骨其目ハ五腰椎四孟骨是ナリ  
 四 滑腹膜

内部ハ

腹膜腔ニ於テ其器械左ノ如シ

一 腸網

内ニ胃 三 脾

三 薄腸 厚腸

四 肝臟 膽腑

五 腸隔

六 脾臟

七 脾

八 乳糜脉 腸隔ノ複問ニアリ

腹膜外腰腔ニ於テ其器械左ノ如シ

一 腎臟

二 副腎

三 輸尿管

四 乳糜囊

五 下行大動脉

腹膜下孟腔ニ於テ其器械左ノ如シ

三 男子ニハ

一 膀胱

二 直腸

三 精囊

女子ハ膀胱直腸ノ外更ニ五件ヲ加フ

一 子宮大動脈

二 子宮四靱帶

三 兩卵巢

四 陰莖

五 華兒<sup>ル</sup>呂<sup>ロ</sup>比<sup>ヒ</sup>鬱<sup>ウ</sup>斯<sup>ス</sup>管

腹膜

腹膜ハ腹ノ内面ヲ被フ所ノ膜ニメ巨大ノ囊ヲ成  
ス

區別 外面<sup>前</sup>蜂巢織ナリ 内面 滑澤ナリ

實質 單強ノ膜ニメ外部ハ蜂巢織之ヲ繫ク  
連續 蜂巢織ヲ以テ左ノ諸器ニ連ル

一 橫隔

腹筋

腰椎

孟骨

膀胱

子宮

直腸

延長 膜狀アリ蜂巢狀アリ

膜狀延長ハ腹膜ノ本質ヨリ成ル即チ左ニ列ス

一 腸隔膜

子宮潤帶ハ子宮ノ前ニ在リ

三 肝靱帶ハ脾靱帶ニ連リ廻腸靱帶ニ連ル

四 腹内諸臟腑外膜ハ内面ニ在リ

五 輸精管睪丸莢 此莢ハ胎兒ニ在テハ腹腔

内ニ在リト通ル一様ナル大人ニ在テハ其通孔狹

小ニナリ太サ副睪ノ如ク輸精管睪丸ノ

莢ト成ル

蜂巢狀延長即チ左ニ列ス

一 輸精管睪丸莢ノ蜂巢衣

二 子宮圓帶ノ蜂巢衣

三 栓脈ノ蜂巢衣

四 股脈ノ蜂巢衣

五 腎ノ脂膜

血脉 近傍ニ循ル脈ヨリ來ル

主用 部位ニ隨テ諸臟ヲ保持繫固シ且ツ其靱帶

及ビ外被ヲナス是ニ由テ之ヲ視レバ腹内臟腑

ハ皆腹膜外ニ在リト云テ可ナリ

腸網 腸網ハ脂膜ノ類ニメ諸腸ノ前面上ニ張ルモノナリ

區別 大網小網結腸網餘網ノ四箇ニ分ツ

大網 胃ノ大彎ヨリ小腹ニ至ルマデ諸腸ノ諸部ヲ覆フモノヲ云此網ハ胃ノ大彎十二指腸

及ビ脾ニ固著ス其長短人々同カラズ其短キモノハ臍ヲ過ギザルモノアリ

小網 胃ノ小彎ト肝臟トノ間ニ在テ兩方ニ固著スルモノヲ云

結腸網 結腸ノ右部ヨリ左部ニ至ル一掌許ナルモノヲ云

餘網 許多ノ小網ニ各諸腸廻疊ノ間ニ在ルモノヲ云

瀼斯 瀼斯竅 小網ノ私必月律斯小瓣ノ下ニ在リ

實質 全ク重複ノ薄膜ト複間ノ蜂巢ヨリ成ル

動脈 上腹動脈ノ枝ナリ 靜脈 悉ク門脈ニ歸ス

主用 腸ヲ油滑ニシ温煖ニシ又ソノ愈著ヲ防グ  
又門脉ニアル膽汁ニ脂油ヲ分與ス

胃腑

胃腑

胃腑

胃腑

胃ハ食道ヨリ飲食ヲ受容スル所ノ膜狀囊ナリ

位置 上腹内ニ於テ左部ニ偏ル

區別

前面

後面

大彎 即下彎

小彎 即上彎

上口 即食道口

門 即十二指腸口

底 即胃ノ廣部ニシテ脾ノ傍ニ對ス

胃腑空虚ニシテ下垂タル狀其位置右ノ如シ若

シ充實スレバ稍上ニ反テソノ位置ヲ變ジ下彎

ハ前ニ向ヒ前面ハ上ニ向フ

連續 食道十二指腸大網小網及ヒ脾ニ連ル

實質 蜂巢織ヲ以テ附著ヒシ四薄膜ヨリ成ル

第一外膜 常膜ト名ク腹膜ヨリ來ル

第二筋膜 縱纖維橫纖維斜纖維ヨリ成ル

第三膜 神經樣膜ト名ク神經血脈錯綜ノ成ル  
第四内膜 毳狀膜ト名ク天鵝絨ノ如ク甚ダ微

皺襞 神經樣膜及ビ毳狀膜ニハ襞積甚ダ多シ殊  
ニ胃ノ内面下部ニハ著シク多シ

瓣 輪狀ニメ門ニ之アリ必竟襞積又大ナルモノ  
ナリ

動脈 上腹動脈ノ枝ナリ

靜脈 門脈ニ歸ス

神經 八對神經ヨリ來ル

腺 滑腺ノ類ニメ内膜下ニ在リ

主用 胃ハ食道ヨリ飲食ヲ受ケテ暫ク之ヲ貯ヘ

胃液ヲ和メ釀熟消化シ終ニ之ヲ十二指腸ニ送

輸ス

腸

腸ハ長サ人身ニ六倍スル膜管ニメ轉廻疊屈シ胃

門ヨリ肛門ニ至ル

區別 薄腸小腸 厚腸大腸

薄腸三アリ

十二指腸

空腸

迴腸

厚腸同夕三ア

盲腸

結腸

直腸

諸腸異同左ノ如シ

十二指腸 其長サ凡ソ十二指横徑ニノ三曲ヲ

上腹内胃ノ後部ニ於テ三角重複腸隔ニ由テ成

中ニアリ此第一曲ト第二曲トノ間ニ膽脾

脾改作脾

勝改作勝  
下倣之

實ノ總管來リ貫ク

空腸 十五掌ノ長サニノ十二指腸ノ末ニ始リ

臍部ニ位ス乳糜脉多キ故ニ多分空虚ナリ又

血脉其質ニ多ク蔓延スルヲ以テ其色赤ク其

裏面障膜多シ

迴腸 空腸ノ長サニ減セズ其色白シ一分ハ左

ノ髑部ニアリ一分ハ下腹ニアリテ都兒布障

膜ニ終ル此障膜穢糞ノ逆行ヲ障ユ

盲腸 四指横徑ノ囊ニノ右ノ髑骨部ニ在リ其

外部ニ膜狀ノ懸垂スル物アリ之ヲ蟲様垂ト

名ク其内面ニ腺アリ甚夕多シ又一種ノ膜ア

リ此腸ノ長サニ從テ附著ス腸隔ノ一種ナリ  
 結腸 右髂骨部ニ於テ盲腸ヨリ起リ直線ニ肝  
 臟下ニ上リ至リ左轉ノ胃下ヲ横行シ脾下ニ  
 至テ下リ左髂骨部孟骨ノ上部ニ於テ一曲ノ  
 S字形トナリ直腸ニ終ル○結腸盲腸廻腸相  
 會スル所ノ内邊ニ二ツノ大襞積ヲ成ス之ヲ  
 結腸障膜或ハ都兒布障膜又ハ稜鬱比扭斯障  
 膜ト名クニシテ其ノ長サハ約一尺ニ至ル  
 直腸 一掌半ノ長ニノ最下腰椎邊ヨリ薦骨尾  
 骶骨 此處ニ於テ廣キ囊ト成ルニ循テ下リ肛門ニ至ル  
 實質 四膜ヨリ成ル即チ左ノ如シ

常膜 外膜ニノ腹膜ヨリ來ル

筋狀膜 縱維輪維ヨリ成ル

神經樣膜 脉絡神經ヲ以テ組織ス

毳狀膜 内膜ニノ無數ノ毛狀纖維密布ス

襞積 毳狀膜及ビ神經樣膜ハ筋膜ヨリ廣シ襞積

ヲ以テ腸ノ内面ニ生ス之ヲ閉眼障膜ト名ク空

腸廻腸ニ多シ

連續 諸腸ノ位置ハ總テ腸隔ニテ約定ス十二指

腸ハ一箇ノ蜂巢織内ニ被包セラレ結腸ハ二ノ

膜狀鞣帶ニテ腎ニ連續ス直腸ハ蜂巢織 此中脂肪充ル

多シ モニ由テ尾骶骨膀胱陰莖ニ連ル空腸廻腸ハ

緊ク縛約セラレズ故ニ自在ニ轉動ス厚腸ノ外  
 面ニ三筋束アリ縦ニ徑リテ全ク此腸ヲ縛約レ  
 諸ノ囊形ヲナス  
 筋 肛門ヲ開閉ス筋篇ニ記セリ  
 動脈 上下腸隔動脈ノ枝ナリ但シ十二指腸ノ動  
 脈ハ肝動脈ノ枝ニメ直腸ノ内痔脈ハ下腸隔動  
 脈ヨリ原來ス  
 靜脈 腸隔靜脈ト同クメ門脈ニ歸ス  
 神經 第八對神經肋間神經ノ枝ナリ  
 乳糜脈 薄腸中殊ニ多ク空腸廻腸ヨリ起テ腸隔  
 腺ニ趣ク

下改 作裏

腺 滑腺ノ類ニメ發明人ノ名ニ由テ貌律溼律斯  
 腺又ハ百七律斯腺ト名ク神經膜下ニ在リ  
 主用 胃ヨリ乳糜ヲ受ケ暫ク之ヲ貯ヘ膽汁腸液  
 ヲ和シ流動物ハ絞テ之ヲ乳糜脈ニ輸リ外泄ス  
 ベキ滓糞ハ直腸ヨリ通泄ス  
 腸隔  
 腸隔ハ重複膜ニメ諸腸ヲ縛約スルモノナリ  
 根原 腹膜ヨリ來ル三上腰椎ノ邊ニ起リ延テ彼

此ノ諸腸ヲ其間ニ包藏ス然レ十二指腸直腸ハ此膜重複ノ間ニアラズ

區別 二般トナル薄腸隔ハ薄腸ヲ包縛ス厚腸隔ハ厚腸ヲ包縛ス

接續 三上腰椎ニ連ル

實質 腹膜ノ重複セシモノニ其複間ニ諸腸血

脈乳糜脈神經腺蜂巢織ヲ挾ム

動脈 上下腸隔動脈ニ又下行大動脈ノ枝ナリ

靜脈 門脈ニ歸ス

神經 第八對肋間對神經ヨリ來テ諸ノ叢束ヲ作

ス

腺 複膜ノ間ニ散列ス

乳糜脈 腸ヨリ起テ腸隔腺ニ集リ又延テ乳糜囊

ニ會ス

蜂巢織 腸隔ノ複間ニ在テ脈絡諸腺其中ヲ行ク

至用 諸腸諸脈諸腺諸神經ヲ縛定メ自然ノ位置

ヲ失ハザラシム

三 肝臟

肝ハ腹中最大ノ臟ニメ膽汁分泌ノ器ナリ多分ハ

右上腹ニ在リ一分ハ左上腹ニアリ  
區別

三瓣大瓣右ニ在リ小瓣左ニアリ  
最小瓣中央ニ在リ

二面ニ上面ハ凸ニメ横隔ニ面ス下面ハ凹ニメ  
腹腔ニ臨ム

二縁前縁ハ薄シ後縁ハ圓クメ大ニ厚シ  
連續

榕縑鞞帶 此帶ハ腹膜ノ延長ナリ

秘胡兒度鞞帶 此帶ハ同ク腹膜ノ延長ニメ臍  
ヨリ兩傍ニ集會ス

兩側鞞帶 此帶ハ右ト左ニメ肝ノ外被  
腹膜

リ來ル○以上三帶ハ横隔ト連ル  
圓鞞帶 即臍鞞帶

此帶ハ小兒ニ於テハ臍脈ニメ秘胡兒度鞞帶  
ノ中ニ在リ○此一帶ハ臍ト連ル

凸起 凹面ニ於テ門脈ノ入ル處ニ二堆起アリ其  
一ハ秘必月律斯瓣ノ端ニメ其一ハ其前ニアリ

凹陷 其數六ニメ皆凹面ニアリ 第一ハ大肝渠  
第二ハ門脈橐 第三ハ大瓣ト秘必月律斯最

小瓣トノ間ニ在リ 第四ハ秘必月律斯瓣ト小  
瓣トノ間ニ在リ 第五ハ左腎ノ上部ニ對ス

第六ハ小瓣ノ前下ニ在リ即チ胃ニ相接スル部  
ナリ

囊 面ノ凹洞ニ膽腑ノ一部ヲ容ル

常膜 外膜ニ此部ヲ全質ヲ包藏シ腹膜ヨリ原

來ス

實質 脈狀質ニ脆弱ナリ

動脈 肝動脈ニ上腹動脈ノ枝ナリ

門脈 腸隔靜脈脾靜脈内痔靜脈ノ幹ニ動脈ノ

業ヲ爲ス此脈ハ肝ノ凹面ニ於テ分レテ二枝ト

ナリ之ヨリ無數ニ支分レテ此臟ノ全質ニ蔓延

ス門脈囊ハ彈力アル強膜ヲ以テ被包ス其發明

人ト至用トニ由テ義律楚扭斯英ト名ク私胡兒

度靱帶ノ延長ナリ

肝靜脈 四枝ニメ大靜脈ニ歸ス

神經 第八對大肋間對神經ノ枝ナリ

腺粒 腺狀ニメ肝ノ全質中ニ在リ膽汁ヲ分泌ス

ル器ナリ

漏泄管 肝管ト名ク甚ク微細ナル管ニメ腺粒ヨ

リ起リ漸次ニ許多相合シテ太キ管ト成リ終ニ

膽腑管ト合シ十二指腸ニ終ル

水脈 兩面ニ在テ甚ク美ナル脈網ヲ成ス

至用 膽汁ノ泌別ヲ司ル

膽腑

膽腑ハ長圓膜囊ニ入上腹ノ右方肝下ニ在リ其區別

底 前下ニ向又上腹ノ右方肋骨端下ニ見ル

體 中央前部ナリ

頸 最狭ノ部ニノ後口ニ見ユ内面多ク皺襞アリ  
入り延テ管ヲナス之ヲ膽管ト名ク此管少ク下

テ肝管ト合スレバ之ヲ總管ト名ク此管進シ  
テ臍管ト合シ十二指腸ニ一孔或ハ二孔ヲ穿  
テ其第一曲ト第二曲ノ間ニ終ル

實質 三膜ニテ成ル其目下文ノ如シ

常膜 外膜ニノ腹膜ヨリ來ル

纖維樣膜 中膜ニノ筋質ナリ

毳狀膜 脈網ノ類ニノ此腑ノ内膜ナリ

動脈 膽腑動脈ト名ク肝動脈ノ枝ナリ

靜脈 膽腑靜脈ト名ク門脈ニ歸ス

神經 第八對神經大肋間神經ヨリ原來ス

腺 内膜ノ中ニ在リ

主用 肝管ヨリ來ル所ノ膽汁ヲ蓄ヘテ之ヲ稠濃  
ニナシ其苦味酷烈ヲ加ヘ増サシム

脾臟

脾ハ上腹ノ右邊ニ在テ胃底ニ添ヒ肋骨ニ覆ハル

形狀 卵圓ニ類メ長サ八指横徑アリソノ幅ハ四

指横徑ナリ

區別

外面 堆シ合

右改  
左

内面 窪力ナリ

上端

下端

連續 横隔ト私<sup>シ</sup>胡兒<sup>ル</sup>度<sup>ル</sup>靱帶ヲ以テ連リ腸網<sup>ル</sup>脾左

腎及ビ結腸ノ左曲ト膜ヲ以テ連ル

凹陷 内面 即チ窪面 脾脉ノ入ル處ノ前ニ在リ

實質 全ク脉狀質ニメ脆弱ナリ

動脈 全ク脉狀質ニメ脆弱ナリ

靜脈 門脉ニ歸ス

神經 第八對神經大肋間對神經ヨリ<sup>來</sup>ス

主用 血ヲ融釋ス

動脈 脾動脈  
静脈 脾静脈

脾

脾ハ腺狀體ニノ上腹胃下ニ在リ

形狀 犬ノ舌ニ似タリ其廣部ハ十二指腸ニ向ヒ

尖部ハ脾ニ對ス

區別

右端 廣シ

左端 尖ル

上面

脾下面ニ血中ニ取入ル

前縁

後縁

延長 小脾ト名ク十二指腸ト密著ス

實質 夥多無數ノ腺ヨリ成ル

外膜 厚腸隔ヨリ原來ス

動脈 近傍ノ部ヨリ來ル其大ナルハ脾動脈ノ枝

ナリ

靜脈 脾脈ニ歸ス

漏管 卽チ脾管ナリ無數ノ細管ソノ腺ヨリ起テ

逐次ニ相會合シ遂ニ一管ト成ル此管脾ノ中央

ヲ行キ十二指腸ニ至リ肝膽ノ總管ト合メ其第一曲ト第二曲ノ間ニ終ル  
 連續 胃及び脾ト膜ヲ以テ連リ十二指腸ト小脾  
 及び脾管ヲ以テ連ル

主用 津唾ニ類スル液ヲ分泌メ之ヲ十二指腸ニ  
 漏ス

乳糜諸道

乳糜ヲ腸ヨリ血中ニ運輸スル諸道其別左ノ如シ

乳糜脉

乳糜囊

胸管 乳糜管

乳糜脉ハ細微ナル静脉様ノ脉管ニテ常ニ乳糜ヲ

送輸シ或ハ時アリテ水液ヲ輸ル此脉ハ薄腸ノ中

殊ニ空腸廻腸ニ起ル厚腸ニ於テ甚ダ少シ此脉ヲ

區別ノ三類トス左ニ列ス

第一類乳糜脉 腸ノ裏面ヨリ起テ腸ノ外膜裏

ニ於テ美麗ナル脉網ヲ爲ス

第二類 右ノ脉網ヨリ起リ腸隔ノ復間ヲ行キ

腸隔腺ニ至ル

第三類 膈腺ヨリ起テ同ク複間ヲ行キ乳糜囊ニ達ス

乳糜囊ハ狭キ囊ニメ長サニ拇指横徑アリ横隔ノ右脚上ニメ二上腰椎ノ上ニ在リ

胸管ハ膜管ニメ乳糜囊ノ上部ヨリ起リ横隔ノ後裂ヲ通り縦隔後腔中ニ於テ大動脈ト不對靜脈ノ間ヲ上リ遂ニ背椎體ニ倚テ屈曲メ左ノ鎖骨下靜脈ニ一孔ヲ穿テ終ル其接際ニ半月形ノ瓣アリ○胸管ハ處々ニ於テ一身諸部ノ水脈ニ接ス其部ハ即チ頸胸腹四肢ナリ乳糜脈ノミナラズ胸管ニ於テモ多ク瓣アリ

實質 皆膜ナリ

主用 諸道ノ働ハ乳糜ヲ腸ヨリ血中ニ運輸ス若

シ腸中乳糜ナキキハ諸道水液ヲ輸送ス

腎臟

腎ハ兩箇アリ尿ヲ分泌ス

位置 腹膜囊外最上腰椎ノ邊ニ在テ右腎ハ左腎

ニ比スレバ少ク低シ

形狀 蠶豆ニ似テ長サ六指横徑ノ幅ハ四指横

徑ナリ

區別

前面 後面

上端 下端

外縁 凸ナリ

内縁 凹ナリ

凹陷 内縁ノ腰椎側ニ對スレ所ニ在テ腎脈ノ入

孔ナリ

連續 蜂巢織ヲ以テ副腎肝脾結腸曲ト連リ輸尿

管ヲ以テ膀胱ト連ル

實質 三般ニ分ル

皮狀質

一名脈狀質

外部ニノ血脈水脈尿管ニテ組

織ス

管狀質 全ク尿管ニテ成ル

乳頭狀質 内部ナリ尿管十條又八十二條叢束

六ノ乳頭狀ヲナシ腎盂ノ漏斗狀多ク延長ノ圍

繞ス

外衣

一脂膜 厚ク又緩ク腎ヲ圍包ス

二腎膜 直チニ腎質ヲ被フ

動脈 下行大動脈ノ枝ナリ

靜脈 下行大靜脈ニ歸ス

神經 第八對神經大肋間神經ノ枝ナリ

腎盂 膜室ニメ内縁凹陷ノ處ニ著キ乳頭質ヨリ

點滴シ來ル所ノ小水ヲ受ケ之ヲ輸尿管ニ輸ス

○盂ハ一樣ナラザレモ大概三小室ニ分ル各室

一二漏斗狀延長ト其乳頭ヲ容ル

輸尿管 二條ノ膜管ニメ鵝翎管ニ似タリ各管左

右ノ腎盂ヨリ起リ腰ニ傍テ下リ大腰筋ヲ越テ

S字形ニ屈曲シテ盂骨ノ方ヘ趣キ膀胱ノ後方

兩側下部ニ穿テ入ル

副腎 二箇ノ腺狀體ナリ其中空虛ニメ褐色ノ液

ヲ充テ腎ノ上部脂膜中ニ在リ此腺ハ漏泄スル

所ノ管ナクメ其用ハ知ル可ラズニ數ト限リ

主用 尿水ヲ血液ヨリ分泌シ輸尿管ヨリ之ヲ膀

胱ニ輸ル

膀胱

膀胱ハ膜囊ニメ腹膜下孟腔内ニ在リ

所在 男子ハ横骨ト直腸ノ間ニ在リ女子ハ横骨

ト子宮ノ間ニ在リ

形狀 大ナル桃子形饅ノ如シ

區別

上底

體 中央ノ部ナリ

頸 下底ヲ以テ成リ括閉筋筋篇ニ之ヲ圍ム

四面

前面 横骨ニ面ス

後面 薦骨ニ對ス

兩側面 兩髌骨ニ向フ

連續 上底ハ腹膜ニ著ク後面ハ蜂巢織ヲ以テ直

腸及ビ子宮ニ著ク前面ハ同ク蜂巢織ヲ以テ横

骨ニ著ク頸ハ靱帶ヲ以テ横骨隅ニ連リ尿道ヲ

以テ陽莖ニ連リ輸尿管ヲ以テ腎ニ連ル

實質 下文ノ四膜ヨリ成ル

常膜 外膜ニ腹膜ヨリ來ル

筋膜 多分縱維ヨリ成ル

神經據膜 血脉神經ノ組織ナリ

毳狀膜 胃腸ノ毳狀膜ニ同クノ粘滑液ヲ塗ル

動脈 下腹動脈痔動脈ノ枝ナリ

靜脈 下腹靜脈ニ歸ス

神經 肋間神經薦骨神經ヨリ分レ來ル

腺 滑腺ニ此腑ノ内膜下ニ在リ

主用 尿ヲ受ケ蓄テ之ヲ通利ス

改裏作

男子陽具

男子陽具ハ陽莖翠丸精囊三ツヲ以テ備トス

陽莖

陽莖ハ一ニ男根ト名ク毛阜下邊陰囊前ニ垂レタ

ル長體ナリ

長凡ノ六拇指横徑ナリ

區別 龜頭 陰囊 精囊 尿道 陰毛 陰皮

根 陰囊 精囊 尿道 陰毛 陰皮

體 陰囊 精囊 尿道 陰毛 陰皮

頭 龜頭 陰囊 精囊 尿道 陰毛 陰皮

龜頭 其本弘クノ冠ノ如ク尖端ニ渠アリ尿道コ

ノニ貫ク

毛阜 脂肪様ノ堆起ニノ陰毛膚革之ヲ被フ陽莖

根横骨合處ニ在リ

實質 陰囊 精囊 尿道 陰毛 陰皮

皮 陰囊 精囊 尿道 陰毛 陰皮

ニ海棉狀體

尿道

尿道海棉狀體

皮 龜頭本ニ於テハ甚ダ密著ス其他ハ甚ダ縱緩  
ニテ伸縮自在ナリ伸ルキハ龜頭ニ被ムル皮ノ  
延長部ヲ包皮ト名ク又膜狀重複皮ヲ以テ龜頭  
底ニ連結ス之ヲ包皮繫ト名ク

枝改  
作棘

二海棉體 坐骨枝ヨリ起リ尿道ニ從テ陽莖體ニ  
至リ兩間ハ膜ニテ之ヲ隔テ鈍尖ヲナシテ龜頭  
下ニ終ル内質ハ蜂巢狀ニノ周圍ハ甚ダ細キ鞣  
帶樣纖維諸般ニ錯綜ノ組織セシ膜ト見ヘタリ  
尿道海棉體 膀胱頸前ノ一核ヲ根トス之ヲ尿道

海棉球ト名ク漸ク細ク延長ノ尿道ヲ全ク圍繞  
シ陽莖海棉體ノ端ニ至リ竟ニ龜頭ヲ成ス

尿道 膜管ニノ膀胱頸ヨリ起リ陽莖海棉體ノ下

ニ傍ヒ尿道海棉體中ヲ行キ龜頭端ニ至リ狹長  
孔ヲ成シ終ル其始末ノ間ニ諸ノ屈曲アリ其始  
ハ直線或ハ稍斜ニシテ横骨弓ニ傍テ下ル此處  
ニ於テ横骨間鞣帶ヲ貫キ横骨ノ合著軟骨ニ從  
テ上リ陽莖海棉體ト接續シ再ビ陽莖ノ自然ニ  
從テ弓形ヲ爲ス尿道ノ管空ハ其廣サ鵝翎管ノ  
太サニ過ズ龜頭ニ於テハ其徑リ稍廣シ之ヲ尿  
道ノ舟狀空ト名ク尿道ノ初頭膀胱頸ト海棉球

トノ間ナル部分ハ海棉體ナレ之ヲ膜狀部ト名  
 夕淋石ヲ切り出スハ必ズ此部ニ於テ施スナリ  
 雞冠 硬キ革様堆起ニノ尿道ノ内面攝護ノ前部  
 ニアリ

連續 膀胱ト尿道ヲ以テ連リ横骨坐骨ト陽莖海  
 棉體及ビ筋ヲ以テシ横骨弓ノ隅ト陽莖ノ私胡  
 龜度韌帶ヲ以テ連ル

腺

一尿道ノ滑腺 内膜裏ニ在テ許多ノ漏竅アリ  
 テ小口ヲ尿道ニ開ク  
 二臭腺 龜頭内及ビ其邊ニ在リ

三粟突列腺 一箇ノ腺ニノ尿道ノ初頭ニアリ

四格百爾腺 三箇腺ニノ其二箇ハ尿道ノ海棉

球ト催進筋ノ間ニアリ其一箇ハ陽莖背横骨

隅ノ下ニアリ皆長キ竅ヲ以テ液ヲ尿道ノ中

央ニ輸ル

五攝護 一個ノ心形腺ニノ膀胱頭下ノ兩側ニ

跨リ白色ノ滑液ヲ分泌ノ十管或ハ十二管ヲ

雞冠ノ近圍ニ通シ交接ニ當テ其液ヲ尿道ニ

泄出ス

動脈 外陰動脈内陰動脈ニノ下腹動脈坐骨動脈  
 ノ枝ナリ

靜脈 陽莖背靜脈ト名ク此中央ノ上部ヲ循行ノ  
海棉體ノ間ニ達シ竟ニ下腹靜脈ニ歸ス

水脈 皮下ニ在テ鼠蹊腺ニ通ス

神經 薦骨神經坐骨神經ノ枝ナリ

筋 陽莖筋尿道筋共ニ筋篇ニ記セリ

主用 交接具ニノ陽精ヲ射リ且ツ小便ヲ利下ス

下利字

睪丸

睪丸ハ二箇ノ卵圓體ニノ陰囊ノ腔内ニ在リ

區別

上縁 下縁

前端 後端

内面 外面

副睪 長キ管狀體ニノ各睪丸ノ上部ニ密著ス其

前端ヲ首トシ後端ヲ尾トス

衣膜

一陰囊 膜狀囊ニメ其腔内ニ膜狀中隔アリテ

兩腔ニ區別ス其質ハ膚革脂膜纖維樣膜之ヲト名ク

ニテ成ル其外面ハ少ク毛ヲ生メ多ク

脂腺アリ其中中央縱ニ褐色ノ線條アリ之ヲ陰

囊合縫ト名ク

二總莢衣 蜂巢織ニノ腹膜ノ蜂巢織ヨリ舒長

シ來リ輸精管及ビ睪丸ヲ藏ス

三莢 小兒ニ於テハ輸精管睪丸ヲ容レ腹腔ニ

連テ區別ナシ年長スレバ精系ノ莢衣ト睪丸

ノ莢衣ニ區別ス

精系莢衣 精系ヲ包テ副睪ノ上ニ終ル

睪丸莢衣 睪丸ノミヲ包ミ精系莢衣ト一部狹

搾ナル處ニ於テ區分ス此莢ハ空内ニ露狀液

ヲ含ム

四白衣 白色ノ強膜ニノ睪丸ノ實質ニ密著ス

曾改  
作會

實質 甚夕數多ノ細白管ヨリ成ル此管轉廻重疊

スルト凡ソ二十回蜂巢織之ヲ連結ス此細管皆

漸ク狹小トナリ睪丸ノ上縁ニアル白色ノ長キ

聚會處ニ終ル之ヲ比屈莫爾體ト名ク此體ヨリ

五六管ヲ生シ其管睪丸ノ前端ニ於テ白衣ヲ貫

キ出テ多ク屈曲廻轉メ上縁ヲ越テ後端ニ至リ

之ヲ以テ副睪ノ體質ヲナスナリ

輸精管 此管モト睪丸副睪ノ端末合シテ總大管

トナルモノニテ副睪ノ尾ヨリ起リ精系ニ從ヒ

蹴蹊輪ニ上リ之ヲ貫テ孟空ヲ横行シ膀胱頸ニ

至リ各左右ノ精囊ニ終ル

動脈 精動脈ト名ク大動脈ノ枝ナリ

精靜脈ナリ精系中ニ於テ脈網ヲ成ス之ヲ

葡萄蔓狀體ト名ク右ノ精靜脈ハ大靜脈ニ歸シ

左ハ腎靜脈ニ歸ス

神經 腰椎神經大肋間神經ノ枝ナリ

水脈 睪丸ヨリ精系ニ從テ上ル

精系 輸精管精動脈精靜脈精神經水脈莢衣ヨリ

成テ蜂巢織ノ如シ睪丸ノ上提筋之ヲ圍包ス

上提筋 ホ 朴宇稜爾篤韌帶ヨリ來リ其纖維莢衣ニ

蔓延ス筋篇ニ詳ナリ

主用 陽精ヲ分泌スル器ナリ

精囊

精囊ハ兩箇ノ膜囊ニメ常ニ陽精ヲ輸精管ヨリ傳

ヘ此ニ於テ之ヲ貯フ處ナリ

位置 斜ニノ膀胱ト直腸ノ間ニ在リ

形狀 小ナル腸ニ似テ紆曲廻轉形狀シガタシ

實質 白色膜狀ニメ其中空虛ナリ纖維樣組織ア

ツテ之ヲ被フ

射精管 兩精囊ヨリ各一管ヲ生シ其管雞冠ノ尖

頭ニ從ヒ口ヲ尿道ニ開ク  
血脉神經 近傍ノ部ヨリ來ル

水脈 精囊ヨリ起テ腰邊ニ在ル水脈ニ行ク  
至用 陽精ヲ受ケ貯ヘテ濃稠精良ニナシ之ヲ尿

道ニ射注ス

女子陰具

内外二般ニ區別ス

外陰

毛阜

大陰唇

小陰唇

陰挺

處女膜

內陰具

陰莖

子宮

華兒呂比鬱斯管

卵巢

子宮攔帶

子宮圓帶

尿道

毛阜 脂肪様ノ堆部ニメ毛皮之ヲ被ヒ横骨ノ軟骨合處上ニ在リ

大陰唇 兩側ノ長堆ニメ毛阜下ニ起テ陰門兩傍ヲ挾サミ會陰ニ終ル又横行膜襞アリ兩唇ヲ連繫ス之ヲ陰唇繫ト名ク○大唇ハ小唇ヲ覆ヒ内面ハ赤色ニメ外面ハ膚革色ナリ繫ハ此唇ヲノ舟形ノ凹渠ヲナサシム處女ニ在テハ盈張レ嫁婦ニ在テハ弛緩ス己ニ産ヲ經ル者ハ缺裂ヲ致ス可多シ

小陰唇 革ノ重複ニメ雞冠狀ニ似タリ陰挺下ニ起リ陰門ノ兩傍ニ在リ外部ハ各多脉ノ革ニメ内部ハ海棉質ナリ處女ニ在テハ紅色ニメ實ス兩面甚ク神經乳頭及ビ滑腺多シ

陰挺 腺狀體ニメ大唇ノ前隅下ニ在リ一種ノ前皮小唇革ノ延長ナリ之ヲ被フ陰挺ハ脉絡甚ク多キ敏知ナル革ニテ成ル内ニ二箇ノ海棉體アリ坐骨堆ヨリ起リ横骨ノ弓ニ從テ上リ横骨ノ軟骨合處下ニテ相合シ而メ陰挺體ニ達ス此部ヲ上提スル筋アリ筋篇ニ詳ナリ

處女膜 半月形膜ニメ處女ニ在テハ陰門ノ後部

ニ在リ交接ヲ經レバ破裂ノ三四ノ小核トナル  
 陰莖 膜狀ノ管ニノ長サ六七拇横徑小唇ノ間ニ  
 於テ圓孔陰門ト名クヲナシ横骨ト直腸ノ間ヲ上リ  
 孟腔ニ入り子宮頸ニ至ル此ニ於テ最モ濶ク蜂  
 巢織之ヲ連結ス  
 陰莖ハ三膜ヲ以テ成ル  
 一 蜂巢膜 腹膜ノ蜂巢織ヨリ來テ外膜ト成ル  
 二 筋狀膜 中膜ニノ筋狀ノ纖維ヨリ成リ脈網  
 之ヲ被フ  
 三 襞積膜 膚ヲ以テ被包シ多ク横積アリ此襞  
 積ソノ下部ニ尤モ多シ陰莖ノ内膜ナリ

陰門 一種ノ括約筋アリ筋篇ニ詳ナリ其内面ニ  
 二箇ノ柔尖核アリ初生兒ニ在テハ甚ダ著シ處  
 女膜ノ後ニ在リ  
 尿道 膜管ニノ男子ノ尿道ヨリハ頗ル濶ク膀胱  
 頸ヨリ尿道口エ直下シテ來ル其口ハ陰挺ノ下  
 小唇起頭ノ間三角堆ノ中ニ開ク  
 子宮 海棉狀ノ受胎器ニノ孟腔内陰莖ノ上方膀胱  
 胱ト直腸ノ間ニ在リ○形狀收縮ノ時ハ桃實ニ  
 似タリ

區別

底 上部ノ豊頂ナリ

體 中部

頸 下端ニメ鈍尖ナリ

口 頸端ノ横裂ニメ上ヲ前唇トシ下ヲ後

唇トス陰莖内ニ凸出ス

空室

處女ニ在テハ小ニメ僅ニ扁桃ヲ容ルベシ

三孔アリ其一孔ハ下ニメ子宮口ナリ其二

孔ハ子宮底兩側ニ在テ僅ニ猪毛ヲ通スベ

ニ是レ華兒呂比安斯管ノ内孔ナリ

二實質

海棉狀ニメ筋纖維之ヲ經緯繫固シ其外面

ハ腹膜ヨリ延長シ常膜ニテ被ヒ内面ハ神

經膜ヲ膚ニテ被ヒタルモノヲ以テ被包ス

摺帶

子宮ノ外膜ヨリ生メ左右髌骨ニ至ル子宮

及ビ華兒呂比安斯管卵巢ヲ支持ス

圓帶

子宮ノ兩側ヨリ起リ鼠蹊輪ニ至リ脂膜ニ

終ル

華兒呂比安斯管 刺風管

兩箇ノ膜管ニメ子宮底ノ兩側ヨリ起リ摺

帶上縁ニ從テ其二囊ノ間ヲ行キ卵巢ニ至

ル此管孔空室ノ側面ニ於テハ小サク外端  
ハ大ニメ剪採花ノ如ク以テ卵巢ヲ抱ク  
卵巢

其體兩箇アリ孟腔内子宮ノ兩側ニ在リ各  
一拇有餘ナリ○其質外部ハ纖維様膜ニテ  
被包ス内部ハ處女壯婦ニ在テハ小胞アリ  
此胞ヲ卵卜名ク老婦ニ在テハ胞悉ク消滅  
シ其膜ニ破裂シ出タルキノ創痕ヲ殘スノ

陰具動脈

精動脈 大動脈ノ枝ニメ卵巢喇叭管ニ蔓延ス

子宮動脈 下腹動脈痔動脈ヨリ分レ來ル

子宮靜脈 他部ト殊ニメ辨ナシ精靜脈下腹靜脈

外痔靜脈ニ歸ス

水脈 髌骨靜脈及ビ諸腺ニ行ク

陰具神經 薦骨神經坐骨神經及ビ厚腸隔神經ノ  
枝ナリ

腺

一陰莖滑腺 此腺殊ニ多クメ此部ノ雙積裏ニ  
在リ

二鼻腺 陰唇陰挺ニ在リ

三尿道滑腺 神經膜裏ニ在リ

四稜爾篤利扭斯腺 陰門ノ兩側ニ在リ  
主用 色慾交接受胎胎兒滋養娩産月徑通泄是ナ  
リ

女懷孕子宮部分

妊娠レタル子宮諸部

一胞衣

二臍帶

三胎卵

四胞膜液

五胎兒

胞衣

胞衣ハ海棉狀體ニノ妊娠ノ間ハ子宮底ニ附著ス

區別

上面 不平ナリ

下面 平滑ナリ

周圍

中央 臍帶此中央ノ下面ニ根植ス

實質 蜂巢狀海綿狀雜集シテ血脉甚ダ多ク蔓延

シ神經ナシ

附著 蜂巢織及ビ血脉子宮ニ往來スヲ以テ子宮ニ著キ

下ハ胞膜脉膜ニ附ク

主用 血液ヲ子宮ヨリ受ケ釀熟セシメ胎兒ノ爲

ニ之ヲ臍帶靜脉ニ輸ル

五 臍帶

臍帶ハ腸狀ノ繩ニノ胎兒ノ臍ヨリ胞衣ノ中央ニ到ル

長 凡ノ三掌

實質 四箇ヲ以テ成ル左ノ如シ

一 革莢 脉膜ノ延長ナリ脉膜ハ革莢ノ根ニノ

胞膜ニ附著スルノ部一拇指横徑ヲ云フ革莢

己ニ臍ニ達ス一拇指横徑許胎兒ノ革積之ヲ

圍包ス

二 蜂巢織 莢ノ内面ヲ被ヒ窠爾頓膠ヲ含ム

三 臍靜脉 許多無數ノ枝極胞衣ノ海綿帶ヨリ

起リ其下面ニ於テ漸ク大枝トナリ終ニ命ヲ

一幹トナリ臍帶ニ從テ胎兒ノ臍輪ヲ徑リ腹膜ヲ越テ肝臟ニ趣キ竟ニ門脈ニ歸ス

四二臍動脈 胎兒ノ下腹動脈ヨリ起リ臍腕ノ

兩側ニ從テ臍輪ニ上リ臍帶ヲ行キ胞衣ノ海

棉帶ニ至リ甚ダ多ク支分シテ爰ニ終ル

主用 臍靜脈ヲ以テ血液ヲ胞衣ヨリ胎兒ニ輸リ

臍動脈ヲ以テ血液ヲ胎兒ヨリ胞衣ニ送ルニ

實質 四箇ノ以テ胎兒ニ送ルニ

是 凡ノ三本

此ノ胎卵

襁帯ハ胎兒ノ臍ニ入リ胎兒ノ臍ニ入リ胎兒ノ臍ニ入リ

胎兒ハ子宮空内ニ於テ膜卵内ニ在リ

此卵三膜ヲ以テ成ル

一線狀膜 外膜ニメ胞衣子宮ト接續スル所ニ

在テ蛛糸網ノ如シ之ヲ扶護的兒ノ線膜ト名

ク

二脈狀膜 中膜ナリ血脉多クメ強シ

三胞膜 内膜ニメ甚ダ薄ク玲瓏ナリ

主用 胞膜内ノ液ヲ保持シテ漏泄セザラシメ産

ニ臨テ子宮口ヲ廣濶ス

胞膜液

胞膜液ハ卵内ニ在テ胎兒其中ニ游泳ス出産ノ時  
 ニ於テ其量凡ソ二百錢若クハ三百錢アリ○此液  
 ハ膠液様ノ性ニメ濁リタル乳津液ニ似タリ卵膜  
 蒸氣管ニ由テ分泌セラレ  
 主用ニ子宮ノ胎兒ヲ壓迫スルヲ防ギ出産ニ臨テ  
 子宮口ヲ廣闊ニシ陰莖ヲ滑利ス  
 一列ニ列スルニ由テ胎兒ハ卵内ニ在リ  
 胎兒ハ卵内ニ在リ

妊娠初月ニ在テハ卵ノ大サ鳩卵ノ如ク胎兒未ダ  
 形ヲ成サズ胞膜液中ニ游泳メ三小胞連續セル透  
 明膠狀ノ小塊ナリ

上胞大ニメニツノ黒點アリ此胞ハ頭十ナリ  
 其黒點ハ兩眼トナル  
 中胞其中心ニ赤點アリ運動ス此レ心臟ナリ  
 下胞其中央ニ透明ナル線條ヲ萌生ス此レ臍  
 帶ナリ

第二月ノ末ニハ卵大サ雞卵ノ如ク胎兒大サ大蟻  
 ノ如ク中胞下胞ヨリ各二ツノ小凸起ヲ生メ是

四肢ノ芽ナリ  
 第三月ニハ諸部總テ大ニナリ且ツ陰處ヲ見ベシ  
 其餘六箇月間ニ胎兒漸ク成長シ第九月ノ末ニハ  
 七百錢ノ重サトナル  
 胎兒位置ハ第六月以前ハ兒頭子宮底ニ在リ兒面  
 前部ニ向フ第六月後ハ兒頭子宮口ニ在テソノ面  
 後部ニ向フ或曰兒頭初ヨリ下ニ向フト云一説ア  
 リ  
 胎兒ノ外表ニハ石鹼様ノ脂肪ヲ塗布スコレヲ以  
 テ胞膜液ノ軟和融釋スルヲ防グ  
 胎兒ノ内部ハ大人ト異ナルト左ノ如シ

一 靜脈樣管 門脈橐ヨリ大靜脈ニ行ク

二 卵圓孔 心耳ノ中隔ニアリ

三 稜管兒律斯管 斜ニ肺動脈ヨリ大動脈ニ達ス

四 歐斯答及私障膜 下行大靜脈ノ根ニ在リ

五 肺臟 黑色ニノ收縮萎垂ス之ヲ水ニ投スレ

バ器底ニ沈ム兒一タビ呼吸スレハ忽チ鮮紅

色トナリ水ニ浮ムベシ

六 肝臟 大人ニ比例スレバ他部ヨリ大ナリ

七 諸腺 胸腺副腎盲腸ノ蟲狀垂殊ニ皆大ナリ

八 尿管 薄キ膜管ニノ膀胱底ヨリ臍ニ至ル此

八管口或ハ半規ヲナシ或ハ全圓ヲナスアリ  
九厚腸及ビ薄腸ノ末ニ粘稠ナル綠物ヲ充ツ之  
六ヲ黒尿ト名ク  
十鼓膜及ビ瞳孔ハ一種ノ粘膜アリテ之ヲ被フ  
此膜ハ出誕後漸クニ消散ス  
總テ胎兒ノミニ在ル諸管脈ハ出生後皆鞅帶ニ變  
ス  
胎兒諸骨ノ異同ハ骨篇齒牙篇ニ記ス

解體則卷之四内臟篇終

