

解
訓
攬
要

田口和美編輯

十

491.1
ka-5
9

F⁹
カ-25

491.1
K2-5
9

許商權版日六十二月七年十治明


田口和美編輯

解剖攬要

東京木野根本館發行
田口和美藏版

No. 609

富士川文庫
2486



解剖攬要卷之十

目次

第五篇 脉管學

第一章 心臟及心囊

第二章 動脉

(一) 肺循環ノ動脉

肺動脉

(二) 身體循環ノ動脉

(甲) 上行大動脉幹

帽心動脉

解剖攬要

卷之十

目次

一
二
三
四
五
六
七
八
九
十

〔乙〕大動脈幹拱

〔イ〕總頸動脈

〔天〕外頸動脈

前枝

〔一〕上甲狀腺動脈

〔二〕舌動脈

〔三〕外顎動脈

後枝

〔一〕胸鎖乳嘴筋動脈

〔二〕後頭動脈

〔三〕耳後動脈

內枝

〔一〕上行咽頭動脈

〔二〕上行口蓋動脈

終枝

〔一〕內顎動脈

〔二〕淺顳顬動脈

〔地〕內頸動脈

〔一〕眼動脈

〔二〕後交通動脈

〔三〕脉絡叢動脈

〔四〕前大脳動脈

〔五〕中大脳動脈

〔ロ〕上肢動脈

〔天〕鎖骨下動脈

上行スル者

〔一〕椎骨動脈

〔三〕甲狀項動脈軸

下行スル者

〔二〕内乳動脈

〔三〕上肋間動脈

〔一〕前斜角筋ヨリ外部ニ起ル

者

〔三〕横頸動脈

〔地〕腋窩動脈

胸廓動脈

〔一〕上胸動脈

〔三〕胸肩峯動脈

〔三〕長胸動脈

廻旋上膊動脈

〔一〕前廻旋動脈

〔二〕後廻旋動脈

肩胛下動脈

〔八〕上膊動脈

〔一〕上橈側副動脈

〔二〕深膊動脈

〔三〕上尺側副動脈

〔四〕下尺側副動脈

〔二〕橈骨動脈

〔一〕返廻橈骨動脈

〔三〕腕骨掌側動脈

〔三〕淺掌骨掌側動脈

〔四〕腕骨背側動脈

〔五〕掌骨背側動脈

〔六〕第一總指掌側動脈

〔七〕深掌骨掌側動脈

〔三〕尺骨動脈

〔一〕返廻尺骨動脈

〔二〕總骨間動脈

〔三〕腕骨掌側動脈

〔四〕腕骨背側動脈

〔五〕掌骨背側動脈

〔六〕淺掌骨掌側動脈

〔七〕深掌骨掌側動脈

膊肘關節動脈網

腕骨動脈網

淺掌動脈弓

深掌動脈弓

〔丙〕胸部大動脈幹

〔丁〕體壁枝

肋間動脈

〔甲〕內臟枝

〔一〕後心囊動脈

〔二〕氣管枝動脈

〔三〕食管動脈

〔四〕後縱隔動脈

解剖攬要卷之十目次終

解剖攬要卷之十

東京大學醫學部教授

田口和美 編輯

第五篇 脉管學 *Angiologia*

脉管ハ身體ノ榮養液ヲ運行セシムル所ノ膜管ニシテ一身諸部ニ佈漫シ連綿一系統ヲ爲ス名テ脉管系統ト云フ○今之ヲ大別シテ心臟、血管及淋巴管ノ三部ト爲ス
心臟ハ榮養液運行ノ主府ニシテ其體、左右ノ兩大部ヨリ合成ス其右部ヲ右心 *Cor dextrum S. pulmonale* ト云ヒ左部ヲ左心 *Cor sinistrum S. aorticum* ト云フ而シテ左右兩

心ハ復分レテ上下ノ二部ヲ成ス上在ノ二部ヲ
名テ心房右左 *Atria* ト云ヒ下在ノ二部ヲ名テ心室右左

Ventriculi ト云フ

右心房ハ一大孔ニ由テ右心室ト交通シ左心房
ハ左心室ト交通スルノミナラス亦各血管ト連
接スル者ナリ其各心房ト連接シ心臓ニ血液ヲ
輸入スル者ヲ名テ静脈ト云ヒ各心室ト連接シ
心臓ヨリ血液ヲ輸出スル者ヲ名テ動脈ト云フ
而シテ右心ハ血液ヲ渾身ヨリ受攝ス故ニ其静脈
ヲ身體静脈ト名ケ右心ヨリ肺ニ向テ血液ヲ輸

出スル動脈ヲ肺動脈ト名ク肺ヨリ左心ニ血液
ヲ輸入スル者ヲ名テ肺静脈ト云ヒ左心ヨリ全
身諸部ニ向テ血液ヲ輸出スル者ヲ名テ身體動
脈ト云フ而シテ動脈ノ末梢ハ肺竝ニ體中諸部ニ於
テ直ニ静脈ニ移行スル者ニ非ス多クハ静脈ト
ノ間ニ於テ毛髮ニ髣髴タル細管ノ一系統ヲ現
シ此媒介ニ由テ静脈ニ移行スル者ナリ○此細
管ヲ名テ微絲血管一名毛細血管ト云フ
血管ハ續々相連接シ以テ血液運行ノ道路ヲ成
ス而シテ血液ハ心臓ノ正シク收縮舒張シ彼ノ瓣

膜ノ正シク開闔スルキハ左心ヨリ全身諸部ニ
 往キ諸部ヨリ右心ニ來リ右心ヨリ肺ニ往キ肺
 ヨリ左心ニ來リ晝夜往來循環シテ須臾モ休止
 スルコトナシ此運行ヲ名テ血液循環ト云フ○今
 血液循環ヲ別テ大小ノ二種ト爲ス
 血液大循環又身體循環ト名ク *Circulus sanguinis major* トハ鮮明赤色
 ノ血液、左心室ヨリ出テ身體動脈ヨリシテ微絲血
 管ニ至レハ漸ク其質變メ暗赤色ト成リ身體靜
 脈ニ由テ以テ右心房ニ統歸スル者ヲ云ヒ血液
 小循環又肺循環ト名ク *Circulus sanguinis minor* トハ暗赤色ナル血

液ノ右心室ヨリ出テ肺動脈ヨリシテ肺ノ微絲血
 管ニ至レハ復變シテ鮮明赤色ト成リ肺靜脈ニ
 由テ以テ左心房ニ統歸スル者ヲ云フ
 淋巴管ハ淋巴液及乳糜ノ行路ニシテ體中諸部
 ニ於テ結締組織ノ纖維間ニ存在スル所ノ罅裂
 ヨリシ或ハ結締組織ノ自餘ノ組織素ヲ纏絡ス
 ル所ニ於テ其組織素ト結締組織トノ間ニ現在
 スル空洞及小腸ノ絨毛内ニ現在スル淋巴竇ヨ
 リ起リ求心ノ方嚮ヲ以テ走り體中諸部ニ撒佈
 セル所ノ淋巴腺ヲ通過スルニ從テ漸々相接合

シテ大幹ト成リ心臟ノ近部ニ至テ身體靜脈ニ
開口シ内容ヲ其靜脈ニ漑ク者ナリ

第一章 心臟 Cor

心臟ハ全形微シク側面ヨリ壓平セラレタル圓
錐體ニ類似シ左右兩肺ノ間ニ於テ斜ニ縱隔洞
ノ前下部ニ位シ胸腔ノ右半部ヨリ多ク左半部
ヲ領シ外圍ニ漿液膜囊ヲ被リ基底、尖頂、前後二
面及左右二縁ヲ現ス○漿液膜囊ヲ名テ心囊ト
云フ

[基底] Basis cordis ハ血管ト联接シ上後右方ニ向テ

第四胸椎ト第八胸椎ノ間ヲ領シ[尖頂]一名心尖又

Apex cordis ハ下左前方ニ向ヒ屍體ニ於テハ第六左

肋軟骨ノ高ニ位シ活體ニ於テハ其搏動ヲ第五

左肋間腔ノ孿乳ヨリ微シク内方ニ當レル部ニ

覺ユル者トス

[前面] 上面又 Superficies anterior S. superior S. convexa ハ豐隆シ前

上方ニ向ヒ胸骨及肋軟骨ト相對持シ[後面] 下面又

Superficies posterior S. inferior S. plana ハ稍平坦ニシテ後下方ニ

向ヒ横隔膜ニ駕ス[右縁] 下縁又 Margo acutus S. dexter S.

inferior ハ鋭ク長クシテ前下方ニ向ヒ[左縁] 上縁又

Margo obtusus S. sinister S. superior ハ鈍ク短クシテ後上方ニ向
 フ而シテ心臟ノ表面ハ四内腔ノ中隔ニ準シ血管
 ノ行路ト爲ル所ノ二條ノ溝澮ヲ現ス一ハ其基
 底ヨリ心尖ニ向テ前面ヲ鉛直ニ下行シ心尖ノ
 右側ヨリ後側ニ至リ後面ヲ基底ニ向テ上行ス
 名テ縦溝前後 Sulcus longitudinalis anterior et posterior ト云ヒ一ハ縦
 溝ヲ直角ニ横斷シ基底ノ近部ヲ廻行ス名テ環
 狀溝一名冠狀溝 又帽心溝 Sulcus circularis S. coronalis ト云フ環狀溝ハ心臟
 ノ前面ニ於テ
 ハ大ナル動脈幹ノ根起ヨリ覆ハルヲ以
 テ前面ヨリハ後面ニ於テ明白ナリトス
 縦溝ハ心臟ノ内腔ヲ區域シテ二部ト爲ス所ノ

縦隔ニ準シ以テ共ニ右心ト左心トヲ分界シ環
 狀溝ハ左右兩心ヲ區域シテ上下ノ二部ト爲ス
 所ノ不全横隔ニ準シ以テ心房左ト心室右トヲ
 分界ス縦隔ノ心房ヲ中隔スル部ヲ房中隔ト稱
 シ心室ヲ中隔スル部ヲ室中隔ト稱ス
 心臟ノ壁質ハ專ラ筋組織ヨリ形成シ外面ヲ心
 囊ノ内臟部ヨリ被ハレ内面ヲ滑澤ナル薄膜ヲ
 以テ被ハル名テ心内膜ト云フ而シテ心壁ハ心房
 ニ於テハ薄ク心室ニ於テハ厚キ者ナリ
 心房ハ左右各更ニ別テ前小後大ノ二部ヲ成ス

其後部ヲ名テ靜脈様竇一名固有心房 Sinus venosusト云ヒ前

部ヲ名テ心耳 *Auricula cordis*ト云フ右心耳ハ大動脈幹ハ起

耳ハ肺動脈ノ起根ヲ左側ヨリ被フ○竇壁ノ内面ハ多クハ滑平ナレ

凡心耳ノ内面ハ不平ニシテ甲壁ヨリ乙壁ニ向テ

併行ニ横走セル所ノ筋束アリテ壁面ヨリ隆起

シ櫛齒ノ形狀ヲ現ス名テ櫛狀筋 *Mm. pectinati*ト云フ

左心室ハ其壁最モ厚クシテ右心室ノ大約二三

倍ヲ算ス故ニ容量ハ右心室ト同一ナレ凡容積

ハ右心室ヨリ強大ナリ内面ハ左右共ニ凹凸不

平ニシテ數多ノ筋束アリテ壁面ヨリ挺出ス名テ

肉柱又肉材 *Traheculae carneae*ト云フ○今肉柱ヲ其形狀ニ

從テ別テ三種ト爲ス(一)ハ隆起ノ形狀ヲ現ハシ全

ク室壁ト密接ス(二)ハ圓索狀ニシテ甲壁ヨリ乙壁

ニ架シ橋狀ヲ呈ス(三)ハ其數最モ寡クシテ圓錐

形ヲ現ハシ室壁ヨリ房室口ニ向テ突出ス之ヲ

名テ乳嘴筋 *Mm. papillares*ト云フ

房中隔 *Septum atriorum* ハ胎兒ニ在テハ其血液循環、大

人ト異ニシテ下大靜脈幹ヨリ來ル所ノ血液ハ右

心房ヨリ直ニ左心房ニ行キ左心房ヨリ左心室

ヲ經テ身體動脈ニ入り上大靜脈幹ヨリ來ル所

ノ血液ハ右心房ヨリ右心室ヲ經テ肺動脈ニ行
キ「ポタル」氏動脈様管ニ由テ身體動脈ニ入ル
故ニ二葉ヨリ形成ノ葉間ニ大孔ヲ存スル者ナ
リ各葉共ニ半月狀ニシテ一葉ハ心房ノ上前壁ト
下壁ノ前部ヨリ發育シ一葉ハ心房ノ後壁ト下
壁ノ後部ヨリ發育シ以テ上前葉ノ各尖端ハ下
後葉ノ各尖端ノ右側ニ位ス而シテ葉間孔ハ其葉
ノ發育スルニ從テ漸々狹小ト成リ破裂ノ形狀
ヲ呈ス名テ卵圓孔 Foramen ovale ト云フ此時期ニ於
テハ上前葉ハ下後葉ヨリ強大ニシテ其游離縁ハ

殆ト全輪ノ形狀ヲ畫シ房中隔ノ大部ヲ成ス下
後葉即卵圓孔瓣 *Valvula foraminis ovalis S. semilunaris* ハ菲薄

膜狀ニシテ其游離縁ヨリ突出セル一箇或數箇ノ

尖葉ニ由テ漸々上前葉ノ左側面ト癒合ス稀ニ

其縁ノ一部、上前葉ノ左側面ニ癒合シ兩葉間ニ小罅裂ヲ殘ス者アリ然ルニハ左右心房相交通スト雖モ左右心房内ノ血壓同等ナルヲ以テ密ニ交互接觸接シ甲心故ニ全ク相癒

合スル後ハ下後葉ノ一部ハ房中隔ノ右側ニ現

ハル、所ノ環輪狀淺窩ノ牀底ヲ成ス○環輪狀

ノ淺窩ヲ名テ卵圓窩 *Fossa ovalis* ト云ヒ卵圓窩ヲ環

擁スル所ノ小隆起ヲ名テ卵圓窩縁一名「ウ」

Limbus fossae ovalis S. Annulus Vieussenii ト云フ 卵圓窩縁ハ其後縁ヨリ下縁ニ移ル部ニ於テ缺テ現ハレサル者ナリ

室中隔 Septum Ventriculorum ハ房中隔ヨリ早ク發育シ甚
タ厚ク横隔ハ萎縮シ只房室瓣ノ附接スル所ト
成リ心臟ノ收縮時ニ於テノミ現ハル者ナリ
心房ハ各房中隔ニ由テ分界シ胎兒ヲ除クノ外
ハ多クハ心室ノ如ク相交通セサレモ右心房ハ
右心室ト交通シ左心房ハ左心室ト交通シ瓣狀
ノ障膜ヲ以テ衛護スル者ナリ其交通口ヲ名テ
房室口即靜脈口 Ostia atrioventricularia S. venosa ト云ヒ障膜ヲ

名テ房室瓣 Valvulae atrioventriculares ト云フ

〔房室瓣〕一名靜脈口瓣 Valvulae venosae ハ心内膜ノ皺襞ニシテ房室

口ノ周圍ヨリ心室内ニ向テ懸垂シ心室ノ收縮
時ニ當リテ合閉シ血液ノ心室ヨリ心房ニ向テ
逆流スルヲ防キ三層ヨリ形成ス其上層ハ厚ク
シ心房ヲ被フ所ノ内膜ノ一系ヨリ形成シ下層
ハ薄クシテ心室ヲ被フ所ノ内膜ノ一系ヨリ形
成シ中層ハ室壁ノ深層ヨリ分派スル所ノ結締
組織ヨリ形成スル者ナリ○室壁ノ縱行筋纖維
束ハ環狀溝ノ少シク下部ニ於テ縱行ノ結締織

纖維ニ移轉シ一部ハ環狀溝ヲ越テ房壁ニ向テ
上行シ爾餘ノ部ハ房室瓣中ニ向テ分撒ノ其中
層ヲ成シ瓣中ニ移行スル部位ニ於テ輪狀ノ結
締織纖維ト綜錯ス○輪狀ノ結締織纖維ハ右側
ニ於テハ全輪ヲ成シ左側ニ於テハ不全輪ヲ成
ス名テ房室口纖維輪 *Annuli fibrosi atrioventriculares* ト云フ
房室瓣ハ截痕ニ由テ分裂シ右側ニ於テハ三葉
尖ヲ成ス故ニ名テ三尖瓣 *Valvula tricuspidalis* ト云フ左
側ニ於テハ二葉尖ヲ成ス名テ二尖瓣又僧帽瓣
Valvula bicuspidalis S. mitralis ト云フ而シテ各房室瓣ハ其游

離縁ト下面室壁ニ向フヨリ乳嘴筋ニ向テ走ル所
ノ精微ナル腱條ニ由テ維持セラレ○此腱條ヲ
名テ腱索ト云フ

〔腱索〕*Chordae tendineae* ハ其質結締組織ト彈力組織ヨリ
合成シ表面ハ心内膜ノ一部ヨリ被ハレ分岐セ
ル者トセザル者トアリ之ヲ横截スレハ多クハ
圓形ヲ現ハス心内膜ノ腱索ヲ被フ部ハ只彈力層ト含核
上皮細胞層トヨリ形成シ結締織層ハ全ク
者ナリ○今腱索ヲ其抵止ニ從テ區別シテ三種
ト爲ス〔一〕ハ乳嘴筋ヨリ起リ直線ニ上行スルニ
從テ漸々分岐シ分岐スルニ從テ細小トナリ瓣

膜ノ對向縁ニ至テ抵止ス〔一〕ハ瓣膜ノ下面ニ至
テ抵止シ抵止部ニ於テ小三角板ノ形狀ヲ現ハ
ス〔二〕ハ短クシテ瓣膜ノ附着縁下ニ位スル所ノ
小乳嘴筋ヨリ起リ一部ハ瓣膜ノ附着縁ニ至テ
抵止シ一部ハ游離縁ニ至テ抵止ス
右室ハ肺動脈ト交通セル所ノ孔口ヲ現ハシ左
室ハ大動脈幹ト交通セル所ノ孔口ヲ現ハス名
テ動脈口 Ostium S. Orificium arteriosum ト云ヒ各動脈口ヲ衛
護セル三枚ノ半月狀障膜ヲ名テ半月狀瓣 Valvulae
semilunares ト云フ

〔半月狀瓣〕

一名動脈口瓣

Valvulae signoidae S. arteriosae

ハ亦各心内

膜ノ皺襞ニシテ上層ハ血管内膜ノ一系ヨリ形成
シ下層ハ心室ヲ被フ所ノ内膜ノ一系ヨリ形成
シ層間ニ現ハル所ノ結締組織ニ由テ強メラ
ル全形背心囊狀ニシテ其附着縁ハ彎曲凸隆ノ動
脈幹ノ壁面ニ連リ游離縁ハ殆ト直線ニシテ更ニ
腱條ニ由テ肥厚シ正中ニ於テ軟骨ノ如ク堅キ
纖維様ノ小結節ヲ現ス名テ「アララン」氏結節「又
モ」ルガノ「*Nodus Arantii S. Morgagni*」ト云フ「アララン」氏結節ハ
其形狀多クハ扁圓
ニシテ半月狀瓣ノ游離縁ヲ分ツテ兩箇ノ半月狀瓣ニ於ルヨリ大ナリ
成シ大動脈幹ニ於テハ肺動脈ノ半月狀瓣ニ於ルヨリ大ナリ

半月狀瓣ハ心室收縮シ血液ノ心室ヨリ動脈幹ニ向テ逼逐セラレノ際ハ其押壓ニ由テ開放シ血液ヲ流通セシメ心室ノ收縮、休ミ其舒張スルニ當テ動脈幹内ノ血液還流セントスルノ押壓ニ由テ合閉シ以テ血液ヲ還流セサラシム故ニ血液ハ動脈幹ノ管體ヲ押壓スル者ナリ而シテ動脈幹ノ此部ハ其直上ノ部ヨリ管體ノ薄弱ナル爲ニ外方ニ向テ壓出セラレ瓣膜ノ位置ニ準スル所ノ三箇ノ膨出ヲ現ス名テ「ワルサル」氏一名「モルガ」氏寶ノ「モルガ」氏寶 Sinus Valsalva S. Morgagni ト云ヒ各膨出ハ外面ヨリ檢スルハ外面ヨリ

陷ニ由テ各自ヲ分界シ各凹陷ハ内面ヨリ檢スルハ各半月狀瓣ノ繋着スル處ナリ
テ尖頂ノ上方ニ對向セル三角形ノ凹窩ヲ名テ瓣間腔 Spatia intervalvularis ト云フ

爰ニ心臟ノ各部ヲ其血行ノ順序ニ從テ論述スルヲ左ノ如シ

〔一〕右心房 前心房 又 右上房

Atrium dextrum S. anterius

ハ即チ大靜脈

幹竇 Sinus venarum cavatum ニン心底ノ右前下部ヲ領シ上

下大靜脈幹及帽心靜脈ノ血液ヲ受攝シ彼ノ心耳ヲ除去スルハ形狀畧骰子ニ類似シ上壁ハ上大靜脈幹口ヲ現ハシ後壁ノ下部ハ下大靜脈

幹口ヲ現ハシ上下大静脈幹口ハ共ニ圓クシテ甲口ハ下前方ニ向ヒ大約直徑六分五厘ヲ算シ乙口ハ前内方ニ向ヒ直徑一寸ヨリ一寸一分五厘ヲ算ス兩口ノ間ニ於テ隆起狀ノ小突起ヲ現ハス名テ「ローウエル」氏結節「Tuberculum Loweri」ト云フ「ローウエル」氏結節ハ人ニ於テハ下壁ハ房室口ヲ存シ下大静脈幹口ト房室口トノ間ニ於テ圓孔ヲ現ハス名テ大帽心静脈口 Ostium venae magnae cordis ト云フ○大帽心静脈口ハ直徑大約四分ヲ算ス半月狀ノ瓣膜ニ由テ衛護セラル此膜ヲ名テ「テベジウス」氏瓣 Valvula Thebesii ト云フ○「テベジウス」氏瓣ハ亦心内膜ノ小皺襞ニシテ大帽心静脈口ノ右側ニ緊張

シ凹縁ハ房中隔ニ向ヒ大帽心静脈口ヲ被フ「テベジウス」氏瓣ニハ稀ニハ數小孔ヲ現ハシ網狀ヲ呈スル者アリ或ハ「テベジウス」氏瓣ノ缺ヲ現ハレサル者アリ○大帽心静脈ハ其右房ニ開口スル直前ニ於テ膨脹シ自餘ノ部ヨリ二枚ノ背心囊狀ノ瓣膜稀ニハ缺ナルモニ由テ分界セラル、所ノ膨脹部ヲ現ハス名テ帽心静脈竇 Sinus venae coronariae ト云フ而シテ心臟壁質ノ血液ハ悉皆大帽心静脈ヨリ還流スル者ニ非ス或ル部ノ血液ハ小静脈ニ由テ直ニ右心房ニ還流ス其静脈口ヲ名テ「テベジウス」氏孔「Foramina Thebesii」ト云フ「テベジウス」氏孔ハ其數各人不同ニ多ク大帽心静脈口ノ隣圍ニ現ハル、者ナリ

内壁又左壁ハ即チ房中隔ニシテ卵圓窩及卵圓窩縁ヲ存シ卵圓窩縁ノ下端ヨリ下大静脈幹口ノ前縁ニ沿テ其口ノ右側ニ緊張スル所ノ半月狀ノ瓣膜或隆起ヲ現ハス名テ「エウスタク」氏瓣 *Valvula Atrio-tachii* ト云フ「エウスタク」氏瓣ハ大人ニ於テハ全ク贅物ナレニ胎兒ニ在テハ下大静脈幹ヨリ來ル所ノ血液ノ方嚮ヲ轉シ卵圓孔ニ誘導スルノ用アリ故ニ胎生時ハ最モ能ク發育スレニ出生後漸々萎縮シ大人ニ至レハ全ク半月狀ノ者ハ稀ニシテ多クハ小隆起ノ形狀ヲ現ハシ或ハ篩

狀ヲ呈シ或ハ只數條ノ纖維ヨリ形成シ又稀ニハ全ク缺テ現在セサル者アリ

内面ハ一部ハ滑平一部ハ不平ニシテ所謂櫛狀筋ヲ現ハス櫛狀筋ハ前壁及心耳ノ部位ニ於テ多ク現ハル者ナリ

〔右心耳〕 *Auricula dextra* ハ全右心房ノ畧、三分一ヲ形成シ形狀扁平三角ニシテ前壁ノ上部ヨリ膨出シ大動脈幹ノ右側ヨリ肺動脈ノ起根ニ達ス周縁ハ鋸齒狀ニシテ數多ノ小截痕ヲ現ハス

〔三〕右心室一名前心室 *Ventriculus dexter S. anterior S. pulmonalis* ハ全形三側錐體狀ニシテ全心ノ右下部ヲ領シ環狀溝

ノ下方、縦溝ノ右方ニ位シ基底ハ右心房ニ向ヒ
 尖頂ハ心尖ニ向フ上前面ハ凸隆、下後面ハ平坦
 ニシテ遊離シ内側左側ハ室中隔ヨリ形成シ左心室
 ト密接ス
 基底ハ分レテ後大前小ノ二部ヲ成ス後大部ハ
 圓クシテ房室口ヲ存シ右心房ト交接ス前小部
 ハ上左方ニ向テ延展シ狭小ト成リ小錐體ノ形
 狀ヲ成シ動脈口ニ由テ肺動脈ニ移行ス○小錐
 體狀ノ部ヲ名テ動脈様錐體 *Conus arteriosus* ト云フ
 内腔ノ横直徑ハ室中隔ノ彎出スルニ由テ前後

直徑ヨリハ短小ニシテ横截スルキハ半月ノ形状
 ヲ呈シ其凸側ハ前後二面ヲ領スル所ノ右壁ヨ
 リ形成シ凹側ハ左壁ヨリ形成ス
 壁質ハ左心室ヨリ薄クシテ内面ニ數多ノ肉柱
 ト大小ノ乳嘴筋トヲ現ハス○肉柱ハ多クハ縱
 行シ動脈様錐體ニ向テ漸々細小ト成リ其上部
 ニ至レハ全ク消滅ス乳嘴筋ハ左心室ヨリ小ニ
 シ其大ナル者ハ多クハ右壁ノ前部ト後部ト左
 壁トニ現在シ小ナル者ハ多ク左壁ニ現在ス
 [右靜脈口]即[右房室口] *Ostium atrio-ventriculare S. Venosum*

dextrum ハ右動脈口ノ右後方ニ位シ形狀卵圓ニシテ
直徑大約壹寸三分ヲ筭シ三指ヲ通スルヲ常トス所謂三尖瓣
ニ由テ衛護セラルヽノ外尙多クハ二枚ノ小副
葉ヲ具フル者ナリ○本瓣ノ各葉ハ大小不同ニ
シ至小ナル者ハ左方ニ懸垂シ最大ナル者ハ右
前方ニ懸垂シ本口ト右動脈口ノ始部トヲ分界
ス自餘ノ一葉ハ後方ニ懸垂ス故ニ通例之ヲ區
別シテ前瓣、後瓣及ヒ内瓣ト云フ

[右動脈口]即[肺動脈口] *Ostium arteriosum dextrum S. pulmonale*
ハ圓クシテ右靜脈口ノ左前方ニ位シ所謂三半

月狀瓣 *Valvulae Semilunares arteriae pulmonales* ニ由テ衛護セ
ラルヽ者ナリ○本口ノ半月狀瓣ハ大動脈幹口
ノ半月狀瓣ヨリ薄弱ニシ一ハ前側ニ位シ一ハ
右側一ハ左側ニ位ス

[三]左心房 後心房又左上房 *Atrium sinistrum S. posterius* ハ即チ肺靜

脈竇 *Sinus pulmonalis* ニシテ心底ノ左後部ヲ領シ肺靜脈

ノ血液ヲ集合ス膨脹スルキハ長四角形長徑ハ前ヨリ
後ニシテ前ハ大動脈幹及肺動脈ニ界シ後ハ肺

靜脈ノ左右兩側ヨリ開口スルノ處ト成リ右前
方ハ右心房ニ界シ左側ヨリハ心耳アリテ突出

解剖學 卷之十 田口氏藏版

シ下前方ハ靜脈口ニ由テ左心室ニ通ス
壁質ハ右心房ヨリ微シク厚クシテ内面ハ心耳
ノ部位ヲ除ノ外總テ平滑ナリ心耳ハ右心耳ノ如ク橢狀筋ヲ具フ而
シ房中隔右壁ハ多クハ胎兒ノ卵圓孔瓣ノ附着部ニ
於テ淺キ長圓形ノ壓痕ト弓形ノ小隆起トヲ現
ハス小隆起ノ凹側ハ上方ニ向ヒ壓痕ヲ經界ス
〔左心耳〕*Auricula sinistra* ハ右心耳ヨリ狹長ニシテS字形
ニ彎曲シ邊緣ノ截痕ハ右心耳ヨリ深クシテ前
右方ニ向テ突出シ肺動脈ノ起根ノ左側ニ達ス

〔四〕左心室一名後心室 *Ventriculus sinister S. posterior S. aorticus* ハ全

形錐體狀ニシテ全心ノ左下部ヲ領シ環狀溝ノ下
方、縱溝ノ左方ニ位シ右心室ヨリ狹長ニシテ基底
ハ左心房ニ向ヒ尖頂ハ心尖ヲ全領シ室中隔ノ
右心室ニ向テ彎出スルニ因テ横截スルキハ卵
圓形若クハ圓形ヲ呈シ基部ニ於テ後大前小
ノ二孔ヲ存ス○後大孔ハ即チ靜脈口ニシテ左心
房ニ通シ前小孔ハ即チ動脈口ニシテ自餘ノ部ヨ
リ高ク上右方ニ向テ突出シ其狀動脈樣錐體ニ
類似ス名テ大動脈幹錐體 *Conus arteriosus aortae* ト云フ

大動脈幹錐體ハ動脈樣錐體ノ後方ニ位シ微シク螺旋狀ニ白軸ヲ轉振シ以テ大動脈幹ニ移行ス

解剖學 卷之十一
壁質ハ基底ヨリ下三分一ノ部ニ於テ最モ厚ク
シテ内面ハ肉柱ト乳嘴筋トヲ現ハス○肉柱ハ
右心室ノ肉柱ヨリ細ク其數多クシテ室中隔膜
様部ヲ除クノ外ハ諸部ニ密列シテ多クハ縱行
ス乳嘴筋ハ右心室ノ乳嘴筋ヨリ強大ニシテ内外
二箇各數根ヲ以テ起リ尖端ノ數條ニ分岐スル
者アリ或ハ數箇ヲ以テ内外ノ二類集ニ分列ス
ル者アリ而シテ内乳嘴筋ハ室中隔ト外壁トノ連
合ヨリ形成スル隅角ニ位シ外乳嘴筋ハ外壁ノ
前部ニ位ス

〔左靜脈口〕即〔左房室口〕 *Ostium atrio-ventriculae S. Venosum sinistrum*
ハ右房室口ヨリ微シク狹小ニシテ圓ク彼ノ僧帽
瓣ニ由テ衛護セラレ○本瓣ハ三尖瓣ニ比スレ
ハ強厚ニシテ前後ノ二葉ヨリ形成ス前葉ハ後葉
ヨリ長大ニシテ左房室口ト大動脈幹口トノ間ニ
懸垂シ多ク大動脈幹ノ壁質ニ附接シ後葉ハ前
葉ヨリ短小ニシテ室壁ニ附接ス故ニ甲葉ヲ名テ
大動脈幹中隔 *Septum aorticum* ト云ヒ乙葉ヲ名テ室壁
中隔 *Septum parietale* ト云フ又稀ニハ前葉ト後葉ト
ノ小副葉ニ由テ聯接セラレモノアリ

〔左動脈口〕即〔大動脈幹口〕Ostium arteriosum sinistrum S. aorticum
ハ殆ト輪圓ニシテ微シク右動脈口ヨリ狭小ナリ
然シテ左靜脈口ノ直ニ前右方ニ位シ所謂三半月
狀瓣ヲ以テ衛護ス○本口ノ半月狀瓣ハ總體ニ
肺動脈口ノ半月狀瓣ヨリ強厚ニシテ一ハ後方一
ハ右方一ハ左方ニ位ス「ワルサルバ」氏竇モ亦肺
動脈ヨリ強大ニシテ多ク膨出シ大動脈幹ノ起始
部ニ於テ膨起ヲ現ハス名テ大動脈幹球 Bulbus aor-
ticae ト云フ而シテ右前ノ「ワルサルバ」氏竇ハ右帽心
動脈ノ起首スル所ト成リ左前ノ者ハ左帽心動

脈ノ起首スル所ト成ル

全心ノ大小秤量及各部ノ容量ハ各人ニ由テ差
異アリ亦男女年齢ニ從テ差等アルノミナラス
其筋質ノ縮張及壁質ノ含蓄スル血量ニ由ルモ
差異スル者ナリ然リ而シテ心臟ノ大サハ通常各
人ノ拳子ニ準スル者トス「ホフマン」氏ハ大人ニ於テ
其長サ平均四寸一分ヨリ
四寸九分五厘ヲ筭シ廣サ二寸九分五厘ヨリ三寸七分五厘
ヲ筭シ厚サ一寸七分五厘ヨリ二寸六分五厘ヲ筭スト云ヘ
リ又「ヘンレ」氏ハ其長サ中計四寸八分五厘ヲ筭シ廣サ
サ三寸五分五厘ヲ筭シ厚サ二寸九分ヲ筭スト云フ
秤量ハ二百五十瓦蘭麻ヨリ三百五十瓦蘭麻ノ間
ニ出入シ男子ハ二百八十五瓦蘭麻ヨリ三百四十六瓦蘭
麻ヲ筭シ女子ハ二百五十五瓦蘭麻ヨリ三百三十

瓦蘭麻ヲ全體ノ秤量ト比較スルキハ中計一ト一
 算ス百七十トノ比例ニ準シ各部ハ六十瓦蘭麻ヨリ
 一百五十瓦蘭麻ノ水ヲ容ル、者ナリ
 心臟ノ筋纖維ハ横紋筋纖維ノ如ク横紋ヲ具フ
 レモ此レ不隨意筋ナリ而シテ心房ノ筋纖維ト心
 室ノ筋纖維トハ結締組織ニ由テ分界シ之ヲ久
 シク煮テ其結締組織ノ溶解スルキハ全ク兩部
 ニ分ル、者ナリ
 心房ノ筋ハ淺深ノ二層ヨリ合成ス○淺層ハ横
 行筋纖維ヨリ形成シ左右兩心房ヲ共ニ輪狀ニ

環擁シ前部ニ於テ最モ厚ク後部ハ薄ク上部ニ
 ハ缺テ現ハレサル者ナリ
 深層ハ淺層ヨリ厚クシテ蹄係狀筋纖維ト輪狀
 筋纖維トヨリ形成シ兩心房ヲ各別ニ纏絡ス○
 蹄係狀筋纖維ハ多クハ縱行シテ房室口纖維輪
 ノ一部及其隣圍ノ結締組織ヨリ起リ房頂ヲ超
 越シ纖維輪ノ一部ニ至テ抵止シ各心房ヲ上ヨ
 リ間擁ス輪狀筋纖維ハ大靜脈幹口、肺靜脈口、帽
 心靜脈口及心耳ノ周圍ヲ環擁シ又卵圓窩ノ周
 緣ヲ環擁ス

靜脈口ヨリ環擁スル輪狀筋纖維ハ各靜脈ノ筋
 纖維ニ移行シ卵圓窩ヲ環擁スル輪狀筋纖維

ニハ不規則ナル
モノ屢之アリ

心室ノ筋ハ心房ヨリ甚々複雑ニメ交互綜錯シ
判然鑑別シ難キ所ノ數層ヨリ形成スルヲ以テ
或ハ之ヲ七層ニ區別シ或ハ七層以上ニ區別ス
ル者アリ○淺層及中層ハ左右ノ兩心室ヲ共ニ
纏絡シ其最モ深キ者ハ兩心室ヲ各別ニ纏絡シ
或又屢一室壁ノ淺層ヨリ室中隔内ニ入り唯一
室ヲ纏絡スルモノアリ
筋纖維ハ一部ハ房室口纖維輪及其隣圍ノ結締
組織ヨリ起リ一部ハ動脈口ノ周圍ニ現ハル

所ノ纖維輪ヨリ起リ一部ハ室壁ノ諸部ニ現ハ
ル、所ノ結締組織ヨリ發生シ再ヒ彼ノ纖維輪
ニ至テ抵止シ或ハ肉柱内ニ入りテ肉柱ヲ構成
ス而シテ其筋纖維ノ全ク心囊ノ直下ヲ走ル者ハ
室底ノ部位、室中隔ノ部位及左心室ノ尖頂心尖ヲ云フ
ニ於テ遽然彎曲シテ深部ニ入り最深層ト成テ
起首ニ向テ還行シ又次層ノ筋纖維ハ前層ノ筋
纖維ノ如ク深部ニ入り深層ト成テ還行シ以テ
最淺層ハ最深層ト联接シ次層ハ深層ト联接ス
就中斜ニ上ヨリ下行スル所ノ諸纖維ハ多ク心

尖ニ向テ集合シ心尖ヲ廻轉スルノ後、始テ深部ニ入り下行部ニ銳角ヲ成シテ斜ニ上行ス故ニ心尖ニ於テハ盤渦ノ形狀ヲ現ハス名テ心臟盤渦 *Vertex cordis* ト云フ而シテ衆多ノ淺纖維ハ左右兩心室ヲ共ニ廻走スル者ナリ就中右心室ヨリ起ル淺纖維ハ縱溝ヲ超越シテ左心室ニ至リ左心室ヲ多少廻行スルノ後チ深部ニ入ル故ニ淺纖維ハ心臟ノ前面ニ於テハ大抵右上方ヨリ左下方ニ向テ斜行シ後面ニ於テハ左上方ヨリ右下方ニ向テ斜行シ又淺層ノ筋纖維ハ稍鉛直ニ走り

次層ノ筋纖維ハ斜行シ中層ノ筋纖維ハ殆ト地平ニ走り最深層ニ至レハ復タ淺層ノ如ク鉛直ニ走レル者ナリ左心室ノ壁質ハ既ニ記スルカ如ク右心室ヨリ厚ク室中隔ハ淺層ヨリ深部ニ入ル所ノ筋纖維ノ分派ヨリ形成シ三層ヲ現ハス一層ハ右心室一層ハ左心室、一層ハ左右兩心室ニ屬スル者ナリ而シテ室中隔ハ上部ニ於テ透明膜質ニシテ筋纖維ニ全ク缺クル所ノ小部ヲ現ハス名テ中隔膜様部 *Pars membranacea septi* ト云フ○中隔膜様部ハ其大

小各人不同ニシテ左側ハ大動脈幹ノ起根ニ界シ
右側ハ三尖瓣ノ附着ニ由テ二部ニ分レ半ハ房
壁ヲ構成シ半ハ室壁ヲ構成ス

〔心内膜〕 Endocardium ハ心壁ノ内面ヲ被フノミナラ

ス亦肉柱及腱索ヲ被フ所ノ白色ノ薄膜ニシテ
其質結締織層ト彈力層ノ二層ヨリ形成シ游離

面内ニ單層稀者アリ重層ノ含核上皮細胞ヲ附麗シ

心房ハ心室ヨリ厚ク左心ハ右心ヨリ厚シ
結締織層

即外層ハ彈力層ヨリ薄クシテ結締織ト微量ノ彈力纖維
ヨリ形成ス彈力層即内層ハ彈力纖維ノ纖維網ト微量ノ結
締組織ヨリ形成シ厚薄ハ内膜ノ厚薄ニ從テ異ナリ稀ニハ
富窓膜ノ形狀ヲ現ハス者アリ上皮細胞ハ富稜扁平ニシテ

稍長ク大血管ノ内皮細胞ト同形ナリ

心囊 Pericardium

心囊ハ一箇ノ漿液膜囊ニシテ胸膜ノ肺臟ヲ纏絡

スル如ク心臟及大血管ノ起根ヲ被ヒ弛縱スル

并ハ全形圓錐體狀ヲ呈シ基底ハ下方ニ向テ横

隔膜ノ上面ニ密接シ尖頂ハ鈍クシテ上方ニ向

テ大血管ノ起根ヲ被ヒ其膨脹スルキハ卵圓形

ヲ呈ハス○今心囊ヲ別テ二部ト爲シ直ニ心臟

ノ表面ヲ被フ内部ヲ名テ内臟部ト云ヒ内臟部

ノ外圍ヲ纏フ外部ヲ名テ體壁部ト云フ

〔體壁部〕一名外心囊

Pericardium parietale S. externum

ハ内臓部ヨリ

厚クシテ外纖維膜ト内漿液膜ノ二層ヨリ形成ス○外纖維膜ハ緻密強韌ニシテ結締組織ト彈力纖維ヨリ組成シ心囊ノ底部ニ於テハ横隔膜腱質部及筋質部ノ結締組織ニ密接シ心囊ノ大血管ヲ纏フ部ニ於テハ延展シテ管狀ヲ成シ以テ血管ノ外膜ニ移行シ左右兩側ハ各胸膜ニ連リ前側ハ二條或ハ數條ノ纖維束ニ由テ胸骨ノ後面ニ联接シ後側ハ結締組織ニ由テ脊柱ニ联接ス○心囊ト胸骨トヲ联接セル纖維束ヲ名テ

胸骨心囊韌帶

Ligg. sternopericardiac

ト云フ

内漿液膜ハ纖維膜ノ内面ヲ被フノミナラス尙心壁ノ表面ヲ被ヒ彈力纖維網ヲ含有スル所ノ結締織層ト其游離面内ヲ被フ所ノ單層磚狀上皮ヨリ形成ス外面ハ纖維膜ニ密接シ大動脈幹拱ノ凹側、肺動脈ノ岐部、奇靜脈ノ上大靜脈幹ニ開口スル部、肺靜脈及下大靜脈幹ノ部位ヨリ内方ニ向テ皺折シテ内臓部ニ移轉ス

〔内臓部〕

一名内心囊

Pericardium viscerale S. internum

ハ内漿液膜ノ

一系ニシテ其皺折部ヨリ延展シ大動脈幹及肺動

脈ハ共ニ其周圍ヲ鞘狀ニ包被シ上大靜脈幹及
四條ノ肺靜脈ハ只其周圍ノ一部ヲ包被シ左右
肺靜脈ノ間ヨリ膨出シテ長キ空洞ヲ成シ下大
靜脈幹ハ之ヲ僅ニ包被シ以テ心壁ノ表面ニ至
リ所謂心外膜ト成テ其全表面ヲ被ヒ筋質トノ
間ニ脂肪ヲ貯藏ス 脂肪ノ分量ハ各人ニ於テ甚タ差異アル者ナリ而シテ脂肪ノ
多量ニ現ハルハ大小不同ノ圓錐形 或鶏ノ冠狀
突起アリテ其游離面ヨリ突出シ又隆起アリテ
動脈幹ノ周圍ヲ輪狀ニ環擁スル者ナリ又内臟
部ハ心耳ノ銳緣ニ於テ血管及脂肪ニ缺クル所

ノ絨毛狀ノ小突起ヲ現ハス名テ心囊絨毛 pericardiaci

ト云ヒ大動脈幹及肺動脈ヲ被フ部ト

心房ノ前壁ヲ被フ部トノ間ニ現ハルハ横破裂

ヲ名テ心囊横竇 Sinus transversus pericardii ト云フ 心囊横竇ハ左

右ニ端ハ開放シ上下二側ハ合閉セル者ナリ

心囊ハ自餘ノ漿液膜囊ノ如ク内外兩部ノ間ニ
微量ノ漿液ヲ蓄ヘ心臓ノ運動ヨリ發スル所ノ
摩軋ヲ防禦スル者ナリ此液ヲ名テ心囊液 Liquor pericardii ト云フ

第二章 動脈 Arteriae

動脈ハ大幹ヲ將テ各心室ヨリ起リ肺臟及身體全部ニ血液ヲ配佈スル所ノ圓柱狀ノ膜管ニシテ樹枝ノ分派スル如ク銳角ヲ以テ肉叉狀ニ分枝スルニ從ヒ漸々細小ト成ルト雖ヒ其分枝ノ横截ト本幹ノ横截トヲ比較スルヒハ分枝ノ直径ハ本幹ノ直径ニ勝リ管腔ハ本幹ノ管腔ヨリ寛大ナルヲ常トス然ト雖ヒ悉皆然ルニ非ス多クハ枝梢ヲ分派スレヒ其幹ノ容量ハ一頓ニ著シク減少セス却テ漸々減殺スル者ナリ然リ而シテ枝梢ハ本幹ト銳角ヲ畫シ或ハ直角ヲ畫スル

ノミナラス亦返廻スル所ノ方嚮ヲ以テ發生シ例之ハ返廻動脈ノ如シ或ハ鈍角ヲ以テ發生シ或ハ大幹ヨリ細枝アリテ發生シ例之ハ内精系動脈ノ腹部大動脈幹ヨリ發生スルカ如シ或ハ大小同一ナル數枝ニ分岐シ或ハ大小不同ノ數枝ニ分岐スル者アリ又一條ノ同幹ニシテ數回其名稱ヲ變易スル者アリ例之ハ鎖骨下動脈ノ腋窩膊動脈ト變易スルカ如シ或ハ分枝中一枝ハ其幹ノ名稱ヲ失ハサルニ自餘ノ枝ハ已ニ其稱ヲ失フ如キ者アルカ故ニ概シテ枝中ノ較大ナル者ハ其幹ノ一系トシ其稱ヲ失ハサル者トシ小ナル者ハ枝梢ニ

ヲ其稱ヲ異ニシ又本幹ノ二枝三稀ニハニ分岐ノ
 終ルキハ各枝共ニ其稱ヲ異ニスル者トス又動
 脈ハ短枝ニ由テ交互接合シ或ハ一動脈ノ終枝
 他ノ動脈ニ開口スルニ由テ交互接合ス之ヲ名
 テ動脈吻合 *Anastomosis* ト云フ然レ此動脈吻合ハ
 顯微鏡的小動脈ノ間ニ多ク發現シテ全身ノ諸
 動脈ヲ悉ク交通セシムル者タリ然ト雖モ此小
 動脈吻合ハ其一幹ニ血液流通障礙ノ起ルニ際
 シ他幹ノ血液ヲ以テ其障礙ヲ補給スル爲ニハ
 不充分ナリ故ニ或ハ壓窄ヲ受ルニ由テ血液流

通ノ時々障礙セララル部ニ在テハ強動脈モ亦
 吻合スル者ナリ○強動脈ノ吻合ヲ二別シテ單
 吻合ト網狀吻合ト爲ス
 單吻合ハ網狀吻合ヨリハ大ナル動脈枝ノ接合
 ヨリ形成シ多少弓狀ヲ成ス血液ハ其弓ノ兩側
 ヨリ尖頂ニ向テ同等ノ壓力ヲ以テ流レ正中ニ
 於テ會遇スル故ニ血流微シク緩慢ト成ル者ナ
 リ而シテ此吻合ハ多ク身體ノ正中線及四肢ノ
 正中線ニ於テ發現シ例之ハ左右ノ上下兩層動脈ノ間
 及手ノ掌動脈弓ニ於ルカ如シ
 腸間膜動脈ニ於テハ數回反覆シ腦底ニ於テハ

固有ノ形狀ヲ現ハス
網狀吻合ハ數條ノ小枝ノ接合ヨリ形成シ網狀
Pete ヲ成シ多ク左右兩半身ニ於テ同體ナル動
脈枝ノ間ニ發現ス例之ハ諸關節ノ動脈網ヨリ
纏絡セラル、カ如シ而シ網狀吻合ハ單吻合ノ
如ク血液ノ副循環ヲ媒介スルノ外ハ總テ漸々
顯微鏡的小動脈ノ吻合ヨリ微絲血管網ニ向テ
移行セル者ナリ
動脈吻合ハ其血液ノ副循環ヲ媒介スル故ニ外
科醫ニ緊要ナルハ勿論解剖家ニ於ルモ亦破格

ノ動脈ヲ説明スル爲ニ最モ緊要ナル者トス
都テ動脈ハ身體中ノ堅固ナル部ニ位シ力テ深
部ヲ走り以テ過剩ノ牽張及自餘ノ外傷ヲ防禦
ス即チ大幹ハ植物性管腔ノ深部ヲ走り同腔ヨ
リ出ルキハ屈側ヲ過リ體壁ニ於テハ主動脈ハ
其内部ニ位シ關節ニ於テハ其内側ニ位シ四肢
ニ於テハ筋間ヲ走り唯關節ノ部位ニ於テノミ
表出ス而シ一條或ハ二條ノ靜脈ト連行シ連行
淋巴管及神經ト共ニ結締組織ヨリ成ル所ノ膜
鞘ヲ附麗ス其膝關節ノ如キ血管及神經幹ノ屈

側ヨリ伸側ニ向テ出ル部ニ於テハ神經ハ關節ノ側縁ニ沿テ筋間ヨリ伸側ニ出テ血管ハ骨間ニ緊張スル骨間靱帶ノ罅裂ヨリ伸側ニ出ツ又關節ノ屈側、口唇ノ如ク運轉スル部及ヒ子宮ノ如ク臨機ニ擴張スル器臟ニ於テハ紆回曲折シテ波濤狀或螺狀ニ行走ス

動脈ノ大小ハ其分佈スル領地ノ廣狹ト器臟ノ機能ニ準ス而シテ領地ノ廣キ者ハ大ニシテ機能ノ繁盛ナル器臟ニ分佈スル者ハ大ナリトス管體ノ厚薄ハ其大小ニ比例シ大ナル者ハ厚ク小ナル者ハ薄シ然レニ消食器系ノ動脈幹ノ管體ハ自餘ノ部ニ比例スレハ薄ク又動脈ノ管體ハ其分岐部ニ於テハ微シク其厚サヲ増倍スル者ナリ

動脈ハ小動脈ヲ除クノ外ハ自家ノ管體ヲ榮養スル所ノ細小ナル動靜二脈ヲ具フ名テ榮養脈管 *Vasa Vasorum* ト云フ○榮養動脈ハ直ニ其分佈スル動脈ヨリ起ル者ニ非ス多クハ其動脈ノ分枝或ハ近隣ノ動脈ヨリ發生シ返廻ノ方嚮ヲ以テ外膜ト中膜トニ分佈シ常ニ二條ノ靜脈ヲ伴フ

動脈系ハ諸系統中最モ破格多キ者ニシテ小動脈

ル者ハ薄シ然レニ消食器系ノ動脈幹ノ管體ハ自餘ノ部ニ比例スレハ薄ク又動脈ノ管體ハ其分岐部ニ於テハ微シク其厚サヲ増倍スル者ナリ

動脈ハ小動脈ヲ除クノ外ハ自家ノ管體ヲ榮養スル所ノ細小ナル動靜二脈ヲ具フ名テ榮養脈管 *Vasa Vasorum* ト云フ○榮養動脈ハ直ニ其分佈スル動脈ヨリ起ル者ニ非ス多クハ其動脈ノ分枝或ハ近隣ノ動脈ヨリ發生シ返廻ノ方嚮ヲ以テ外膜ト中膜トニ分佈シ常ニ二條ノ靜脈ヲ伴フ

動脈系ハ諸系統中最モ破格多キ者ニシテ小動脈

ニ於テ其起首、循路、員數、大小ノ差異スルノミナ
ラス大動脈ニ於ルモ亦差異スル者アリ而シテ破
格ハ末梢動脈ノ各部ニ於テ發育スルノ後子心
臟ニ連絡スルニ因リ或ハ大動脈系ノ發育時間
ニ現ハル、交通ノ後日尙磨滅セサルニ因リ或
ハ發育經過ノ間ニ於テ微弱ナル吻合ハ強枝ニ
變スト雖モ却テ血液本路ノ増育セザルニ因テ
發起スル者ナリ

〔二〕肺循環ノ動脈

肺動脈 一名動脈樣靜脈又
總肺動脈ト名ク

A. pulmonalis S. Vena arteriosa S. A. pulmo-

nalis communis ハ血液肺循環ノ總動脈幹 其長サ大約一
寸五分ヲ算シ

直徑一寸ニシテ右心室ノ動脈樣錐體ヨリ起リ大
ヲ算ス

動脈幹ノ起根ノ前ヨリ左心房ノ前壁及上壁ヲ

超ヘ後左方ニ向テ弓形ニ上行シ大動脈幹拱ノ

凹側、第三胸椎ノ部位ニ至レハ氣管ノ分岐部ノ

前下ニ於テ岐レテ左右ノ二枝ト成リ右枝ハ右

肺ニ循行シ左枝ハ左肺ニ循行ス

〔右肺動脈〕 右枝 *A. pulmonalis dextra* ハ左肺動脈ヨリ長大

ニシテ上行大動脈幹及上大靜脈幹ノ後ヨリ右方

ニ向テ殆ト横行シ同側ノ肺門ニ至レハ更ニ岐

レテ三枝ト成リ右肺ノ各葉ニ分佈ス

[左肺動脈] 左枝 *pulmonalis sinistra* ハ右枝ヨリ微シク短

小ニシテ下行大動脈幹及左氣管枝ノ前ヲ左方ニ

向テ殆ト地平ニ走リ同側ノ肺門ニ至レハ更ニ

岐レテ二枝ト成リ左肺ノ各葉ニ分佈ス

肺動脈ハ大動脈幹ト共ニ心嚢ヨリ被ハレ左右

兩枝ハ只下側ノミチ心嚢ニ由テ被ハル而シテ分

岐部 或ハ左枝ノ上側ノ分岐部ニ近シキ部 ヲヨリ大動脈幹ノ下壁 大動脈幹

横 ヨリ 下行大動脈ニ緊張スル所ノ扁平圓柱狀ノ短

鞅帶ヲ現ハス名テ動脈様鞅帶 *Lig. arteriosum* ト云フ

[動脈様鞅帶] *Chorda ductus arteriosi* ハ胎兒ノ動脈様管

Ductus arteriosus S, *Ductus arteriosus Botalli* ノ廢遺セシ者ナリ

○下行大動脈幹ハ胎兒ニ於テハ左右兩心室ヨ

リ起リ交錯スルノ後、銳角ヲ以テ會合スル所ノ

二根ヨリ形成ス而シテ左根ハ右根トノ間ニ存

スル長橢圓形 稀ニハ長狹ニシテ破裂狀ノ者アリ ノ間隙ヲ右側ヨリ界

シ凸側ハ右方ニ向ヒ頭部及上肢ニ循環動脈幹

ヲ枝別ニ右根ノ凸側ハ左方ニ向ヒ大約左右兩

側ノ中部ヨリ各肺ニ循環ル所ノ肺動脈ヲ枝別ス

○右根ノ此處ヨリ上部ハ即チ動脈様管ニシテ胎

生間ハ血液ノ流路ト成リテ血液ヲ通スレモ其
 已ニ呼吸シ血液ノ肺循環發生シテ下部右根ノ下
 ノ總肺動脈ト成ルニ從ヒ漸々變シテ纖維樣彈
 力性ノ索條ヲ成ス此レ即動脈樣韌帶ナリ稀ニ
 ハ高老ノ人ニ於ルモ亦血液ノ充實セラル、小
 内腔ヲ存シ或ハ其韌帶ノ連ル大動脈幹ト肺動
 脈ノ内面ニ於テ漏斗狀ノ小窩ヲ現ハス者ナリ
 動脈樣韌帶ハ其質動脈ト同質ニシテ内中外ノ三
 膜ヨリ形成シ外圍ニ多量ノ結締組織ヲ附麗シ
 内腔ヲ結締組織ニ由テ充實セラル者ナリ外膜ハ結

締組織ト彈力纖維網ヨリ形成シ中膜ハ最モ厚クシテ質内
 ニ數層ノ彈力膜ヲ現ハシ内膜ハ最モ薄クシテ縱徑ニ變折
 シ内腔ノ結締組織ハ或ハ網狀ノ結構ヲ呈シ或ハ
 膜狀ヲ呈シテ全ク其全腔ヲ填塞スル者稀ナリ

〔三〕身體循環ノ動脈

大動脈幹又亞屋兒答 Aortaハ身體動脈ノ總幹ニシテ左心
 室ヨリ起リ胸腔内ヲ始ハ斜ニ右前方ニ向テ上
 行スト雖モ心嚢ヲ出ツレハ直ニ左後方ニ彎シ
 左氣管枝ヲ超越シテ脊柱ノ左側ニ至リ復彎曲
 シテ其左側ヨリ前側ニ沿テ下行シ横隔膜ノ大
 動脈幹裂孔ヲ過リ第四腹椎體ノ下緣ニ至レハ
 双侧ヨリ骨盤及下肢ノ動脈幹即總腸骨動脈ヲ

枝別シ所謂中薦骨動脈ト成リ薦骨ノ前面ヲ下
行シ尾闔骨ニ至テ終ル者ナリ故ニ之ヲ別テ三
部ト爲ス其上行部ヲ名テ上行大動脈幹ト云ヒ
彎行部ヲ大動脈幹拱下行部ヲ名テ下行大動脈
幹ト云フ又下行大動脈幹ヲ別テ二部ト爲ス其
胸腔ニ位スル部ヲ胸部大動脈幹ト名ケ腹腔ニ
位スル部ヲ腹部大動脈幹ト名ク

[甲]上行大動脈幹 *Aorta ascendens*

上行大動脈幹ハ大動脈幹ノ起根部ヨリ始メテ
上方ニ大枝ヲ分派スル部ニ至リ第二右肋軟骨

ノ後方ニ於テ大動脈幹拱ニ移ル者ナリ其長サ
寸六分五厘ヨリ一寸而シテ肺動脈ト共ニ心嚢内ニ
寸九分五厘ヲ有ス而シテ肺動脈ト共ニ心嚢内ニ
位シ始ハ肺動脈右心耳及左心房ヨリ圍擁セラ
ルレト上部ニ至レハ左側ハ肺動脈ニ界シ右側
ハ上大靜脈幹後側ハ右肺動脈及靜脈ニ界シ肺
動脈及上大靜脈幹ノ榮養動脈ヲ枝別シ又左右
二條ノ心臟榮養動脈ヲ枝別ス之ヲ帽心動脈ト
名ク

[イ]右帽心動脈

一名右心動脈又右冠狀動脈ト名ク *A. coronaria cordis*

dextra S. cardiaca dextra S. coronaria anterior S. coronaria interna ハ大約鵝

管大ニソ右前ノ「ワルサルバ」氏竇ヨリ起リ肺動
 脈ト右心耳ノ間ヲ過リ環狀溝内ヲ心臟ノ右緣
 ニ向テ斜走シ右室、右房、橫竇、動脈樣錐體及隣圍
 ノ脂肪ニ分佈スル所ノ大小不同ノ數枝ヲ支別
 シ心臟ノ後側ヨリ後縱溝ノ部位ニ至テ大小二
 條ノ終枝ニ分岐ス其小枝ハ帽心溝ヨリ左心ノ
 一部ニ分佈シ大枝ハ室中隔ノ後緣ニ沿テ後縱
 溝ヲ心尖ニ向テ下行シ小枝ヲ兩心室ニ分佈ス
 [ロ]左帽心動脈 一名左心動脈又左冠狀動脈又後冠狀動脈ト名ク A. coronaria cordis

sinistra S. cardiaca sinistra S. coronaria posterior S. coronaria externa ハ右帽心

動脈ヨリ微シク小ニソ左前ノ「ワルサルバ」氏竇
 ヨリ起リ肺動脈ト左心耳ノ間ヲ肺動脈ニ沿テ
 前行シ右帽心動脈ノ如ク左房、大動脈幹及肺動
 脈等ニ分佈スル所ノ數小枝ヲ支別シ前縱溝ノ
 部位ニ至リテ前後ノ二終枝ニ分岐ス其前枝ハ
 後枝ヨリ大ニソ前縱溝ヲ心尖ニ向テ下行シ兩
 心室及室中隔ニ分佈ス後枝ハ左房ト左室ノ間
 ヲ環狀溝ニ沿テ後走シ左房及左室ニ分佈ス○
 帽心動脈ノ枝梢ハ總テ紆曲彎行シ 新説ニ據レハ 微絲
 血管ニ由テ接合スルノ外ハ交互相吻合セサル

者トス

[乙]大動脈幹拱 *Arcus aortae*

大動脈幹拱一名大動脈幹弓ハ上行大動脈幹ノ終移部ヨリ大動脈幹ニ動脈様靱帶ノ連ル部ニ至リ其上凸側ヨリ起ル所ノ分枝ノ關係ニ從ヒ第二胸椎ト第三胸椎トノ軟骨接合ト同平面ニ至テ下行大動脈幹ニ移リ或ハ第三胸椎ノ左側ニ於テ下行大動脈幹ニ移ル者ナリ其長サハ大約上行而ノ胸骨ノ後、氣管岐部、直上ノ前左方ニ位シ肺動脈ノ分岐部ヨリ左氣管枝ニ駕シ上ニハ左無名靜脈

ヲ冒戴シ下凹側ヨリハ氣管ノ分岐部及氣管枝腺ニ分佈スル所ノ數小枝即上氣管枝動脈 *Ar.*

bronchiales superiores ヲ支別シ稀ニハ上氣管枝動脈ノ全上凸

側ヨリハ頭、頸及上肢ニ循行スル所ノ三幹即無名動脈、左總頸動脈、左鎖骨下動脈ヲ支別ス

無名動脈、左總頸動脈及左鎖骨下動脈ノ起首スル部位ハ各人不同ニシテ或ハ遠隔シ或ハ近接ス其遠隔スル片ハ多クハ左總頸動脈ハ正中ニ位シテ大動脈幹弓ノ頂上ヨリ起リ爾餘ノ者ハ同等ノ距離ヲ以テ其左右ヨリ發生ス其近接スル

片ハ左總頸動脈及左鎖骨下動脈ハ大動脈幹弓ノ右部ヨリ發生シ斜ニ左方ニ向テ上行スル者トス

無名動脈 一名膊頭動脈軸 *A. anonyma brachiocephalica* *S. Truncus anonymus*

S. brachiocephalicus ハ三幹中最大 其長サ大約六分五厘ヨリ一寸三分ヲ有シ直徑大約四分

五厘ヨリ五分ヲ算ス ニノ氣管ノ右半部ノ直前ニ沿テ上方ニ向テ斜ニ上行シ右胸鎖關節ノ近部ニ至レ

ハ岐レテ右總頸動脈及右鎖骨下動脈ト成リ右側ハ右無名靜脈ヨリ被ハレ前ハ左無名靜脈ニ

由テ胸骨及胸骨ノ後面ヨリ起ル諸筋ニ分界ス

〔イ〕總頸動脈 *A. carotis communis*

總頸動脈ハ頭頸兩部ノ總動脈幹ニシテ直徑大約二分五厘ヲ有シ右側ハ無名動脈ヨリ起リ左側

ハ直ニ大動脈幹ヨリ起リ始ハ稍斜ニ外方 左側

ノ者ハ稍斜ニ左方ニ向ヒ右側ノ者ハ稍斜ニ右方ニ向フ ニ向テ上行スト雖氏頸部ニ至レハ氣管ノ各側ニ沿テ直線ニ上行シ喉頭

ノ上縁ニ相對持スル高サニ至リテ微シク膨大

シ銳角ヲ以テ内頸動脈ト外頸動脈ニ分岐ス左

側ハ右側ノ管ニ比スレハ大約一寸三分ヨリ一

寸六分五厘長クシテ少シク小ナル者トス ○胸

腔ニ於テハ右總頸動脈ハ右胸鎖關節ノ後ニ位
 シ左總頸動脈ハ右動脈ヨリ微シク深居スト雖
 凡頸部ニ於テハ左右同等ニシテ深頸筋ノ内類集
 ノ前ニ位シ總頸靜脈迷走神經及交感神經ト共
 ニ結締組織ヨリ成ル總鞘ヲ附麗ス 總頸靜脈ハ動
 脈ノ外側ヲ領
シ迷走神經及交感神
 經ハ後側ヲ下行ス 下部ノ外側ハ肩胛舌骨筋及胸
 鎖乳嘴筋ヨリ被ハル、ト雖凡上部ハ上頸三角
 ノ深部ニ位シ只胸鎖乳嘴筋ノ前緣ヨリ被ハレ
上頸三角ハ肩胛舌骨筋ノ前腹ノ後緣及胸鎖乳嘴筋ト二腹
 頸筋トノ間ニ存スル淺窩ニシテ基底ハ上方ニ向ヒ尖頂ハ下
 方ニ 内側ハ甲狀腺ニ界シ 甲狀腺ノ大小ニ從テ多少
 前側ヨリ被ハル、者ナリ

左側ノ管ハ頸ノ下部ニ於テハ食管ニ界シ正規
 ニ依レハ頸脈幹鞘及頸動脈腺ニ分佈スル小枝
 ヲ支別ス

〔天〕外頸動脈 *A. carotis externa*

外頸動脈 一名顏面動脈 *A. facialis* ハ大約内頸動脈ト同直徑

小兒ハ内頸動脈ヨリ小ナリ ニシテ始ハ其前内ニ位シ上頸三角部

内ヨリ微シク外後方ニ傾キ二腹頸筋ノ後腹及
 莖狀舌骨筋ノ内側ヲ咽頭ノ側面ニ沿テ上行シ
 下顎骨枝ト胸鎖乳嘴筋ノ間ヨリ耳下腺ノ實質
 内ヲ經テ下顎關節ニ至レハ直角ヲ以テ淺顚顚

動脈ト内頸動脈ノ二終枝ニ分岐シ稀ニハ耳下腺ノ實質内ニ於テ分岐スル者アリ上頸三角部ニ於テハ顔面靜脈及顔面靜脈ノ分枝ヨリ被ハレ舌骨ノ上部ニ於テハ舌下神經ノ内側ヲ横斷シ數條ノ大枝ヲ支別シ又下顎骨隅ヨリ上方ニ於テ咬筋翼狀筋及耳下腺ニ分佈スル所ノ短小ノ數枝ヲ支別ス○今外頸動脈ノ大枝ヲ別テ前枝後枝及内枝ノ三種ト爲ス

前枝

〔二〕上甲狀腺動脈 *A. thyreoides superior* ハ下甲狀腺動脈ノ大小ニ準シ或ハ小或ハ大ナリ稀ニハ左右大小而シテ不同ナル者アリ

舌骨大角ノ直下ニ於テ外頸動脈ヨリ直角或銳角ヲ以テ發生シ下内方ニ向テ下行シ甲狀腺ノ側葉ノ上端ヨリ其實質中ニ分佈シ循路ニ於テ左ノ數枝ヲ支別ス

〔イ〕胸鎖乳嘴筋枝 *R. sternocleidomastoideus* ハ頸脈幹鞘ノ前側ヲ斜ニ横斷シテ外下方ニ向テ走り胸鎖乳嘴筋ニ分佈ス稀ニハ缺テ現ハレサルモノアリ

〔ロ〕上喉頭動脈 *A. laryngea superior* ハ内前下方ニ向テ走り甲狀舌骨筋ノ内側ヨリ中甲狀舌骨韌帶ノ側部ヲ穿チ上喉頭神經ト共ニ喉頭内ニ入

リ内喉頭筋、粘液膜、軟骨及脂肪ニ分佈ス

〔六〕筋枝 *Rr. musculares* ハ其數不同ニシテ一部ハ直ニ上

甲狀腺動脈ヨリ發生シ一部ハ上甲狀腺動脈

ノ枝別ヨリ起リ胸廓ヨリ舌骨及喉頭ニ至ル

所ノ諸筋ノ上部、喉頭咽頭筋及環狀甲狀筋ニ

分佈ス其環狀甲狀筋ニ分佈スル者ヲ名テ環

狀甲狀動脈 *A. cricothyreoidea* ト云フ○環狀甲狀動脈

ハ同名靱帶ノ前側ニ至テ他側ノ同名動脈ト

吻合シテ動脈弓ヲ爲シ喉頭ノ内部ニ分佈ス

ル小枝ヲ支別ス

〔三〕舌動脈 *A. Lingualis* ハ舌骨ト二腹頸筋ノ間ニ於テ

外頸動脈ヨリ發生シ上内方ニ向テ走り舌骨舌

筋ノ後縁ノ内側或ハ筋束ノ間ヨリ舌ノ筋質中ニ入り始

ハ同筋ノ内側ヲ地平ニ前走スレテ直ニ上方ニ

彎シ上行シテ舌ノ下面ニ至リ所謂舌深動脈ト

成リテ再ヒ舌尖ニ向テ蜿蜒シ舌骨咽頭筋ニ分

佈スル小枝ヲ支別シ而メ又左ノ數枝ヲ支別ス

〔イ〕舌骨枝 *R. Hyoideus* ハ小枝ニシテ舌骨ノ上縁ヲ走

リ稀ニハ舌骨ニ下方ヨリ停止スル隣圍ノ軟部及諸

筋ニ枝別ヲ分佈シ他側ノ同名枝ト吻合スル

ノミナラス環狀甲狀動脈ノ分枝ト吻合ス

〔ロ〕舌背動脈 *A. dorsalis linguae* ハ舌骨舌筋ノ内側ニ於

テ舌動脈ヨリ起リ舌咽頭筋ト舌口蓋筋ノ間

ヨリ舌背ニ至レハ岐シテ數枝ト成リ舌背ノ

粘液膜、會厭ノ粘液膜、莖狀舌筋及口蓋扁桃腺

ニ分佈ス

〔ハ〕舌下動脈 *A. sublingualis* ハ舌骨舌筋ノ前縁ニ於

テ舌動脈ヨリ起リ顎下腺管ノ外側ニ沿テ前

走シ舌下腺、隣圍諸筋、口腔ノ粘液膜及齒齦ニ

分佈シ又顎舌骨筋ヲ穿行セル一枝或ハニ由

テ頤下動脈ト吻合ス 舌下動脈ニハ屢頤下動脈ヨリ支別スル者アリ

〔ニ〕舌深動脈 一名蝮蟻動脈 *A. profunda linguae S. ranina* ハ即チ舌

動脈ノ末枝ニシテ頤舌筋ノ外側ヲ蛇行狀ニ前

走シ大小不同ノ數枝ヲ以テ隣圍諸筋及粘液

膜ニ分佈シ舌尖ニ至テ他側ノ同名動脈ト吻

合シ又分枝ニ由テ吻合ス 一説ニ左右ノ舌深動脈及其枝別ハ相吻合

セサル者ト云フ

〔三〕外顎動脈 一名前頰面動脈 *A. maxillaris externa S. facialis anterior* ハ亦

舌骨ト二腹顎筋トノ間ニ於テ外顎動脈ヨリ起

リ始ハ斜ニ前方ニ向テ上行シ二腹顎筋ノ後腹

及莖狀舌骨筋ノ上側ヲ横斷シ顎下腺ノ後側ニ
 現ハル、所ノ深溝ヨリ上縁ノ深溝ニ至レハ殆
 ト地平ニ前走シ咬筋ノ停止部ノ前ヨリ下顎骨
 ノ下縁ヲ轉廻シ顔面ノ側部ヨリ顔面筋ノ第二
 層ト第三層ノ間ヲ内背ニ向テ數回彎曲シ以テ
 斜ニ上行シ顎下腺内ヲ過ル間ニ於テ數條二條乃至
 六ノ短枝ヲ本腺ニ分佈シ下顎骨隅ノ部位ニ於
 テ耳下腺ニ佈ク數枝ヲ分枝シ下顎ノ部位ニ於
 テ莖狀舌骨筋内翼狀筋及咬筋ニ分佈スル枝別
 ヲ分派シ顔面ノ側部ニ於テ頰筋、三角頤筋、顴骨

筋、方形頤筋及眼瞼輪匠筋ノ下縁ニ枝別ヲ分佈
 シ横顔動脈、頰筋動脈及下眼窠動脈ト吻合スル
 所ノ枝別ヲ分枝ス而シテ又左ノ數枝ヲ分枝スル
 者ナリ 外顎動脈ノ上行部ヨリ地平面部ニ移ル部ヨリ起ルハ
外顎動脈ノ上行部ヨリ地平面部ニ移ル部ヨリ起ルハ
 ナリ

〔イ〕頤下動脈 *A. submentalis* ハ外顎動脈ノ下顎骨ノ
 下縁ヲ轉廻スル部位ヨリ起リ顎舌骨筋ノ下
 側ヲ二腹顎筋ノ前腹ニ沿テ前行シ顎下腺及
 隣圍諸筋ニ枝別ヲ分佈シ頤部ニ至リテ岐シ
 テ數枝ト成リ方形頤筋及頤筋ニ分佈シ下唇

動脈、頤動脈及對側ノ同名動脈ト吻合シ又頤下部ニ於テ舌下動脈ノ枝別ト吻合ス稀ニハ舌下動脈ヲ代理スル者アリ

〔ロ〕下唇動脈 一名下唇冠狀動脈 A. labialis inferior S. coronaria labii inferioris

ハ三角頤筋ノ側縁ノ部位ニ於テ外頤動脈ヨリ起リ同筋ノ内側ヨリ下唇ノ赤縁ニ沿テ其筋織層ト腺層ノ間ヲ内方ニ向テ蛇行シ正中線ニ至リテ他側ノ同名動脈ト吻合シテ弓狀ヲ成シ以テ下唇ノ筋織層、腺層、粘液膜及外皮ニ枝別ヲ分佈ス

〔ハ〕上唇動脈 一名上唇冠狀動脈 A. labialis superior S. coronaria labii superioris

ハ顴骨筋ノ側縁ノ部位ニ於テ外頤動脈ヨリ起リ上唇ノ赤縁ニ沿テ其筋織層ト腺層ノ間ヲ内方ニ向テ蛇行シ正中線ニ至リテ下唇動脈ノ如ク他側ノ同名動脈ト吻合シ上唇ノ筋織層、腺層、粘液膜及外皮ニ分佈スル所ノ小枝ヲ分支ス其他尙鼻腔ノ膜様中隔ニ分佈スル一枝或ニ枝ヲ分支ス名テ鼻腔中隔動脈 A. septi narium ト云フ鼻腔中隔動脈ハ鼻腔ノ膜様中隔ノ下縁ノ各側ヨリ鼻準ニ至リテ鼻翅ノ動脈ト吻合スル者ナリ

〔二〕内眥動脈 *A. angularis* ハ即チ外頰動脈ノ終枝ニ
 ヲ鼻筋ノ起首ヲ越ヘ鼻ノ側壁ニ沿テ斜ニ上
 行シ内眥ニ至リテ眼窠ヨリ來ル所ノ鼻動脈
 ト吻合シ 或ハ本動脈ノ強大ニシテ鼻動脈ノ地ヲ領スル
 者アリ或ハ全ク之ニ反シテ鼻動脈ノ本動脈
 ノ地ヲ領ス 以テ鼻翅及鼻背ニ數枝ヲ分佈シ又
 下眼瞼ニ分佈ス其鼻翅ニ分佈スル者ヲ鼻翅
 枝 *Rr. alares S. pinnales* ト名ケ鼻背ニ分佈スル者ヲ鼻
 背枝 *Rr. dorsales* 下眼瞼ニ分佈スル者ヲ下眼瞼枝
Rr. palpebrales inferiores ト云フ

後枝

〔一〕胸鎖乳嘴筋動脈 *A. sternocleidomastoidea* ハ各人員數大
 小不同ニシテ二腹頰筋ノ下部ニ於テ外頸動脈ヨ
 リ起リ舌下神經ヲ越テ後外下方ニ彎シ副神經
 ト共ニ胸鎖乳嘴筋ニ分佈ス

〔二〕後頭動脈 *A. occipitalis* ハ二腹頰筋ト下頰骨隅トノ
 間ニ於テ外頸動脈ヨリ起リ二腹頰筋ノ後腹及
 莖狀舌骨筋ノ内側ヲ後上方ニ向テ上行シ載域
 ノ横突起ト顳顬骨ノ乳嘴突起トノ間ヨリ顳顬
 骨ノ後頭動脈溝ニ入り地平ト成リテ頭長筋及
 夾板筋ト上斜頭筋及頭半棘筋トノ間ヲ後走シ

解部要 卷之十 四十三 氏藏版

頭夾板筋ノ内縁ニ至レハ再ヒ上方ニ彎シ稀ニ
夾板筋ノ筋束間ヨリ上方僧帽筋ノ腱ヲ穿チ所謂後
頭枝ト成リテ上行シ上行部ニ於テハ二腹頸筋
ノ後腹及莖狀舌骨筋ニ分佈スル所ノ數小枝及
胸鎖乳嘴筋ニ分佈スル所ノ胸鎖乳嘴筋枝 *Pr. Sterni*
noctidomastoidens ヲ分支シ又稀ニハ莖乳動脈ヲ支別
ス地平部ニ於テハ頭蓋骨ノ板障ニ分佈スル所
ノ數小枝及項筋ニ分佈スル數枝ヲ支別シ後硬
腦膜動脈ヲ支別ス

〔イ〕後硬腦膜動脈 *A. meningea postica* 又乳嘴動脈 *A. mi-*

stoides ハ顛顛骨ノ乳嘴孔ヨリ頭蓋腔内ニ入り
硬腦膜ノ後頭蓋窩ヲ被フ部ニ分佈ス稀ニハ
孔ヨリ頭蓋腔内ニ入ル者アリ

〔ロ〕項枝 *Rr. cervicales* ハ項筋ノ淺深ノ兩層ニ分佈シ
大小不同ナリ其枝中ノ長大ニシテ頭半棘筋ノ
外縁又ハ中部ニ沿テ下行シ椎骨動脈、横頸動
脈及深項動脈ノ枝梢ト吻合スル者ヲ名テ下
行項動脈 *A. cervicalis descendens* ト云フ

〔ハ〕後頭枝 *Rr. occipitales* ハ後頭動脈ノ末梢ニシテ自餘
ノ頭蓋頂動脈ノ如ク外皮ト帽狀腱膜ノ間ヲ

迂回彎行シ岐シテ數枝ト成リ内方ハ對側ノ
同枝ト吻合シ外方ハ耳後動脈上方ハ顳顬動
脈ノ分枝ト吻合シ又顳頂骨孔ヨリ硬腦膜ニ
分佈スル所ノ小枝ヲ支別ス之ヲ顳頂枝 *R. parie-*
talis ト名ク

〔三〕耳後動脈 *A. auricularis posterior* ハ二腹頸筋ト下顎骨隔
トノ間ニ於テ外頸動脈ヨリ起リ直ニ後方ニ彎
シ耳下腺ノ内側ヨリ乳嘴突起ト耳軟骨トノ間
ニ存スル溝中ヲ上行シ耳後筋下ニ至レハ前枝
ト後枝トニ分岐シ數條ノ小枝ヲ以テ二腹頸筋

ノ後腹、莖狀突起ヨリ起ル諸筋、胸鎖乳嘴筋、耳下
腺及外聽道ノ軟骨部ニ分佈シ又莖乳動脈ヲ支
別ス

〔イ〕莖乳動脈 *A. stylo mastoidea* ハ耳後動脈ヨリ銳角ヲ
以テ發生シ莖乳孔ヨリ顔面神経管内ニ入り
顔面神経ニ沿テ同管中ヲ上行シ乳様部蜂巢
ノ粘液膜、鐙骨筋及鼓室ノ粘液膜ニ分佈スル
所ノ小枝ヲ支別シ所謂硬腦膜枝 *Rr. meningei* ト
成リテ顔面神経管ヨリ岩様部ノ前内面ニ出
テ硬腦膜ニ分佈シ中硬腦膜動脈ノ分枝ト吻

合ス

〔ロ〕前枝 一名耳枝 Rr. anteriores S. auriculares ハ上下二條ニモ稀

ハ一條ノ上枝ハ耳翼ノ凹面ニ分佈シ下枝ハ耳

垂及耳翼ノ凸面ニ分佈ス

〔ハ〕後枝 一名後頭枝 R. posterior S. occipitalis ハ即チ耳後動脈ノ

末梢ニノ顳颞筋膜ト外皮ノ間ヲ上行シ岐シ

テ數枝ト成リ淺颞顳動脈及後頭動脈ノ分枝

ト吻合シ復々耳後筋及後頭筋ニ小枝ヲ分佈

ス

内枝

〔二〕上行咽頭動脈 一名下咽頭動脈 A. pharyngea ascendens S. inferior ハ

上行口蓋動脈ノ下部ニ於テ外頸動脈ヨリ起リ

細長ニノ外頸動脈ト内頸動脈ノ間ヲ過リ内頸

動脈ト咽頭ノ側壁トノ間ヲ經テ上行シ内側ヨ

リハ咽頭ノ收縮筋、粘液膜「エウスタク」氏管ノ咽

頭端及莖狀咽頭筋ニ分佈スル所ノ兩三條ノ咽

頭枝 Rr. pharyngea ヲ支別シ 最下ノ咽頭枝ハ下行シテ上甲

者ナ外側ヨリハ内翼狀筋、口蓋舉筋及口蓋張筋

ニ分佈シ「ギイヂ」氏動脈ト吻合スル數條ノ小枝

ヲ支別シ頭蓋底ニ至レハ岐シテ數枝ト成リ頸

動脈管前破裂孔、頸靜脈孔及舌下神經管ヲ經過
シ硬腦膜及同名孔中ニ位スル神經ニ分佈シ又
交感神經ノ上項神經節ニ分佈ス

〔二〕上行口蓋動脈 一名咽頭口蓋動脈又 A. palatina ascendens

S. pharyngopalatina S. palatina inferior ハ上行咽頭動脈ノ上部ニ

於テ外頸動脈ヨリ起リ 稀ニハ外頸動脈ヨリ起ル者

リア莖狀舌筋ト莖狀咽頭筋ノ間ヲ上行シ同筋ニ

小枝ヲ分佈シ咽頭ノ後壁ニ至レハ多クハ岐レ

テ前後ノ二枝ト成リ前枝ハ口蓋舉筋ノ前ヨリ

扁桃腺及軟口蓋ニ分佈シ後枝ハ口蓋舉筋ノ後

ヨリ「エウスタク」氏管ノ咽頭口及其近部ニ分佈
ス

終枝

〔一〕内頸動脈 一名深顔面動脈 A. maxillaris interna S. facialis profunda ハ外

頸動脈兩終枝中ノ強大ナル者ニシテ始ハ耳下腺

ヨリ被ハレ直ニ蝴蝶顎骨窩内ヲ内前方ニ向テ

蜿蜒行シ下顎骨枝ト下顎關節ノ内側靱帶トノ間

ヨリ内外翼狀筋ノ間及翼狀顎骨破裂ヲ過リ翼

狀口蓋窩ニ至リテ數多ノ枝別ヲ分支ス今理解

シ易カラシカ爲ニ別テ五部位ト爲ス

第一部ハ下顎骨頸ノ内側ニ位スル部ニシテ深耳
 動脈及鼓室動脈ヲ枝別シ第二部ハ内外翼狀筋
 ノ腹間ニ存スル間隙中ニ位スル部ニシテ中硬腦
 膜動脈及下齒槽動脈ヲ枝別シ第三部ハ内翼狀
 筋ト顳顬筋ノ停止部トノ間ニ位スル部ニシテ前
 後ノ深顳顬動脈、翼狀筋動脈、咬筋動脈及頰筋動
 脈ヲ枝別シ第四部ハ上顎結節上ニ位スル部ニ
 シテ後上齒槽動脈及下眼窠動脈ヲ枝別シ第五部
 ハ即チ終部ニシテ翼狀口蓋窩内ニ位シ翼狀口蓋
 動脈、蝴蝶口蓋動脈及「ギイヂ」氏動脈ノ三枝ニ分

田口氏藏版

岐ス

以上ノ各枝ニハ或ハ内顎動脈ヨリ總幹ヲ以テ

發生シ例之ハ深耳動脈ト鼓室動脈ト共ニ發生シ後上或

ハ早ク發生シ或ハ晚ク發生スル者アリ例之ハ深

顳動脈ヨリシテ中硬腦膜動脈ノ第一部ヨリ發
 生シ翼狀筋動脈ノ第二部ヨリ發生スルカ如シ

〔イ〕深耳動脈 *A. auricularis profunda* ハ細小ニシテ下顎關

節、外聽道及鼓膜ノ外被ニ分佈ス

〔ロ〕鼓室動脈 *A. tympanica* ハ細小ニシテ下顎關節ニ

枝別ヲ輪リ「グラセル」氏破裂ヨリ鼓室及鼓膜

ニ分佈シ莖乳動脈ノ枝梢ト吻合ス

〔八〕中硬腦膜動脈 一名大硬腦膜動脈 *A. meningea media S. magna*

ハ硬腦膜動脈中最大ニシテ外翼狀筋ノ後側ヲ上行シ小枝即小硬腦膜動脈ヲ分枝シ蝴蝶骨大翼ノ棘孔ヨリ頭蓋腔内ニ入り鼓膜張筋ニ分佈スル所ノ小枝及聽枝ヲ支別シ自然岐レテ前後ノ二枝ト成リ前枝ハ前方ニ彎シ小翼ノ尖端ノ部位ヨリ頭蓋骨内面ノ樹狀溝ニ沿テ硬腦膜及頭蓋骨ノ板障ニ分佈シ後枝ハ顛顚骨錐體ノ基底ヲ越へ樹狀溝ニ沿テ硬腦膜及板障ニ分佈ス

〔小硬腦膜動脈〕 一名副硬腦膜動脈 *A. meningea parva S. accessoria*

〔小硬腦膜動脈〕 一名副硬腦膜動脈 *A. meningea parva S. accessoria* 顛顚ニハ内頸動脈ヨリ直ニ起ル者アリ内外翼狀筋及隣圍諸部ニ小枝ヲ分佈シ卵圓孔ヨリ頭蓋腔内ニ入り硬腦膜ノ中頭蓋窩ヲ被フノ部及三叉神經節ニ分佈シ〔聽枝〕即〔淺岩様部枝〕 *R. acusticus S. petrosus superficialis* ハ顔面神經管裂孔ヨリ同管ニ入り莖乳動脈ト吻合ス

〔三〕下齒槽動脈 一名下顎動脈 *A. alveolaris inferior S. maxillaris inferior*

ハ下顎骨頸ノ内側ニ沿テ下行シ後顎骨孔ヨリ下顎骨管内ニ入り同管ヲ前行シテ下顎骨

管内ニ入ル直前ニ於テ顎舌動脈ヲ枝別シ下顎骨管内ニ於テ下顎骨ノ板障ニ分佈スル所ノ板障枝 *Rr. diploici* 又齒根管ヨリ各齒ノ齒髓ニ分佈スル所ノ齒枝 *Rr. dentales* 及門齒根間ニ存スル小管ヨリ齒齦ニ分佈スル所ノ齒齦枝 *Rr. gingivales* ヲ支別シ頤孔ノ部位ニ於テ門齒動脈ト頤動脈ノ二枝ニ分岐ス

[顎舌動脈] *A. mylohyoidea* ハ下顎骨ノ顎舌溝ヨリ顎舌骨筋及齒齦ニ分佈シ[門齒動脈] *A. incisiva* ハ頤動脈ヨリ細小ヲ以テ門齒ニ分佈シ[頤動脈] *A.*

mentalis ハ強大ヲ以テ頤孔ヨリ頤部ニ分佈シ然レノ頤下動脈及下唇動脈ノ枝梢ト吻合ス

[ホ]後深颞顳動脈 *A. temporalis profunda posterior* ハ頭蓋骨ト颞顳筋ノ間ヨリ上行ノ同筋ノ後部ニ分佈シ中颞顳動脈ト吻合シ又前深颞顳動脈ト吻合ス

[ハ]翼狀筋動脈 *Aa. pterygoideae* ハ員數不同ニシテ内外翼狀筋ニ分佈シ[ト]咬筋動脈 *A. masseterica* ハ下顎骨枝ノ下顎截痕ヨリ咬筋ニ分佈ス

[チ]前深颞顳動脈 *A. temporalis profunda anterior* ハ蝴蝶骨

大翼ノ顚顚面ニ沿テ上行シ顚顚筋ノ前深部ニ分佈シ下眼窠破裂或ハ顚顚管ヨリ眼窠内ニ入ル所ノ小枝ノ媒介ニ由テ涙腺動脈ト吻合シ又顚骨顔面管ヨリ顔面ノ顚部ニ分佈スル所ノ小枝ヲ分枝ス
〔リ〕頰筋動脈 *A. buccinatoria* ハ各人不同ニソ前下方ニ向テ斜走シ頰筋、頰粘液膜、方形上唇筋ノ顚骨頭、顚骨筋及犬齒筋ニ分佈シ外顚動脈、下眼窠動脈及横顚面動脈ノ小枝ト吻合ス

〔又〕後上齒槽動脈 一名上顚動脈 *Aa. alveolares superiores posteriores S.*

A. supramaxillaris ハ數條ニソ各特別ニ内顚動脈ヨリ發生シ或ハ小總幹ヲ以テ發生シ或ハ下眼窠動脈ヨリ起リ上顚骨ノ後齒槽孔ヨリ後齒槽管内ニ入り下齒槽動脈ノ如ク白齒、齒齦、上顚骨ノ實質及上顚竇ノ粘液膜ニ分佈シ後齒槽管内ニ入ル其直前ニ於テ上顚骨ノ外面ニ沿テ顚骨弓ノ根下ヲ前行スル所ノ小枝ヲ支別シ以テ上顚骨ノ骨膜、齒齦、頰粘液膜及頰筋ニ分佈ス

〔ル〕下眼窠動脈 *A. infraorbitalis* ハ下眼窠破裂ヨリ眼

窠内ニ入り下眼窠溝ヨリ下眼窠管ニ沿テ前
行シ管内ニ於テ眼窠枝及前上齒槽枝ヲ支別
シ下眼窠孔ヨリ顔面ニ出レハ又岐シテ數枝
ト成リ方形上唇筋、眼瞼輪匠筋、犬齒筋及鼻筋
等ニ分佈シ而シテ顔面ノ上部ニ循ル所ノ諸動
脈ト吻合ス

〔眼窠枝〕*Br. orbitales* ハ眼窠ノ骨膜、下直筋、下斜筋及
下眼瞼ニ分佈シ〔前上齒槽枝〕*Br. alveolares superiores anteri-*
ores ハ上顎骨ノ前齒槽管ニ沿テ下行シ上顎竇
ノ粘液膜、犬齒及門齒ニ分佈シ後上齒槽動脈

ト吻合ス

〔ヲ〕翼狀口蓋動脈 一名下行口蓋動脈 *A. pterygopalatina S. palatina*

descendens ハ亦翼狀口蓋管ノ如ク大小ノ數枝ニ分
岐ス其〔大枝〕ハ即チ〔大口蓋動脈〕*A. palatina major* ニ
シテ翼狀口蓋管ニ沿テ下行シ口蓋ニ至レハ蛇
行狀ニ彎曲シ硬口蓋ノ骨溝ヲ齒槽突起ノ内
側ニ沿テ前行シ硬口蓋ノ粘液膜、口蓋腺及齒
齦ノ内部ニ枝別ヲ分佈シ鼻口蓋管ヨリ蝴蝶
口蓋動脈ノ枝ト吻合シ亦他側ノ同名動脈ト
吻合ス〔小枝〕即〔小口蓋動脈〕*Aa. palatinae minores* ハ其

數兩三條ニシテ翼狀口蓋管ノ副管ニ沿テ下行
シ咽頭ノ上部、懸壅垂、扁桃腺及鼻腔側壁ノ後
部ニ分佈シ上行咽頭動脈及口蓋動脈ト吻合
ス

[ワ] 蝴蝶口蓋動脈 *A. sphenopalatina* ハ蝴蝶口蓋孔ヨ
リ鼻腔内ニ至レハ直ニ下行咽頭動脈、後鼻動
脈及鼻口蓋動脈ノ三枝ニ分岐ス

[下] 下行咽頭動脈 *A. pharyngea descendens* ハ翼狀突起根ノ
内側ニ存スル小管或ハ半管ニ沿テ後走シ蝴
蝶骨竇咽頭ノ天蓋及後壁ノ上部ノ粘液膜ニ

分佈シ然レモ上行咽頭動脈ト吻合ス

[後] 鼻動脈 *A. nasalis posterior* ハ鼻腔ノ側壁ニ循リ鼻

甲介及鼻道ノ粘液膜ニ分佈シ前額竇、上顎竇

及篩骨蜂窩ノ粘液膜ニ分佈ス 上位ノ枝ハ篩骨

位ノ枝ハ内眥動脈
ノ鼻枝ト吻合ス

[鼻] 口蓋動脈 *A. nasopalatina* ハ鼻腔ノ天蓋ニ沿テ内

走シ鼻腔ノ中隔ニ至レハ岐レテ上下ノ二枝

ト成リ上枝ハ篩骨ノ鉛直板ノ側面ニ沿テ前

行シ下枝ハ始ハ下行シ次ハ鼻腔中隔ノ下部

ニ沿テ前行シ以テ鼻腔中隔ノ硬軟兩部ニ分

佈シテ大口蓋動脈及上唇動脈ノ枝鼻中隔動

ト吻合ス

〔カ〕ギイヂ氏動脈 *A. Vidiana* ハ小枝ニシテ同名管ヲ

後走シ咽頭ノ上部ニエウスタク氏管及口蓋舉

筋ニ分佈シ然レ上行咽頭動脈及莖乳動脈ト

吻合ス

〔二〕淺顳顳動脈 一名顳動脈 *A. temporalis superficialis* *S. temporalis* ハ始

ハ耳下腺ヨリ被ハル、ト雖氏耳珠ノ直前ヲ上

行スルニ從テ漸々皮下ニ出テ顴骨弓ノ根部ヲ

越ヘ弓上七分ヨリ一寸ノ高サニ至レハ岐レテ



前後ノ二枝ト成リ後側ヨリ上下耳前動脈及

中顳顳動脈ヲ枝別シ前側ヨリ横顔面動脈及

顴眼動脈ヲ枝別ス

〔イ〕下耳前動脈 *Aa. auriculares ant. inf.* ハ耳翼ノ前下部

及外聽道ノ前部ニ分佈シ〔ロ〕上耳前動脈 *A. auri-*

cularis ant. sup. ハ耳翼ノ上縁及耳上筋ニ分佈ス

〔ハ〕中顳顳動脈 *A. temporalis media* ハ顴骨弓上ニ於テ

顳顳筋膜ヲ貫穿シ直ニ骨際ニ至リ顳顳骨鱗

様部ノ外面ニ存スル縦溝ヲ上行シ同骨ノ骨

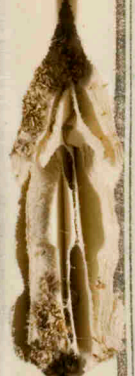膜及顳顳筋ニ分佈シ後深顳顳動脈ト吻合ス

〔三〕横顔面動脈 一名後顔面動脈 A. transversa faciei S. facialis posterior ハ

咬筋ノ外面ニ沿テ耳下腺管ト顴骨弓トノ間ヲ殆ト地平ニ前行シ耳下腺及咬筋ニ小枝ヲ分佈シ顔面ニ至レハ岐レテ數枝ト成リ眼瞼輪匠筋方形上唇筋顴骨筋及犬齒筋ニ分佈シテ自餘ノ顔面動脈ノ枝梢ト吻合ス

〔ホ〕顴眼動脈 一名外上眼窠動脈 A. zygomatico-orbitalis S. supraorbitalis

externa ハ顴骨弓上ヲ前上方ニ向テ走り眼瞼輪匠筋ノ外側部及前額ノ下部ニ分佈シ又稀ニハ眼瞼ニ分佈シ涙腺動脈ト吻合スル者アリ



〔ハ〕前枝即前淺顴顙動脈 A. temporalis superficialis anterior

ハ顴顙筋膜上ヲ前上方ニ向テ走り顴顙窩ノ前縁ノ部位ニ至レハ上方ニ彎シ顴顙及前額ノ外皮前頭筋及帽狀腱膜ニ分佈シ前ハ前頭動脈及上眼窠動脈ト吻合シ後ハ後淺顴顙動脈ト吻合ス

〔下〕後枝即後淺顴顙動脈 A. temporalis superficialis posterior

ハ前枝ヨリ大ニソ皮下ヲ頭蓋頂ニ向テ上行シ外皮及下位ノ軟部ニ分佈シ上ハ頭蓋頂ニ至テ對側ノ同枝ト吻合シ前ハ上眼窠動脈及

前頭動脈、後ハ耳後動脈及後頭動脈ト吻合ス

〔地〕内頸動脈 A. carotis interna

内頸動脈ハ始ハ上外方ニ向テ上行シ外頸動脈ノ後外方ニ位スト雖氏直ニ内方ニ彎シ外頸動脈ノ後ヨリ咽頭ト内頸靜脈トノ間ヲ頸椎ノ横突起及前大直頭筋ノ前側ニ沿テ上行シ莖狀舌筋及莖狀咽頭筋ニ由テ外頸動脈ト分界シ顛顚骨ノ頸動脈管外門ヨリ管内ニ入レハ膝狀ニ彎曲シテ所謂第一彎弓ヲ作り彎弓ノ凸側ハ上方ニ向フ内門ヲ出レハ前破裂孔ヲ越ヘ蝴蝶骨ノ頸動脈溝ニ沿テ



海綿様竇中ヲ弓狀ニ前行シ以テ第二彎弓ヲ形

成シ凸側ハ上方ニ向テ後小翼ノ下根ニ至レハ復々

上後方ニ彎メ第三彎弓ヲ形成シ凸側ハ前方ニ向フ前牀狀

突起ノ内側ヨリ硬腦膜ノ線裂ヲ過リ大腦ノ

ルウ¹氏¹湟ノ内端ノ部位ニ至テ前大脳動脈ト中大

腦動脈ノ二終枝ニ分岐シ頸動脈管内ニ於テハ

鼓室ノ牀底ヨリ鼓室粘液膜ニ分佈スル所ノ小

枝 R. carotico-tympanicus ヲ支別シ海綿様竇ノ近部ニ於テ

竇中ニ位スル神經、三又神經節、大腦垂體及硬腦

膜ノ一部ニ分佈シ中硬腦膜動脈ノ枝梢ト吻合

スル數小枝 *A. sinus cavernosi* ヲ支別シ頭蓋腔内ニ於
テハ第三彎弓ノ凸側ヨリシテ眼動脈ヲ枝別シ四
側ノ上部ヨリシテ後交通動脈及脈絡叢動脈ヲ枝
別ス

〔一〕眼動脈 *A. ophthalmica* ハ視神經孔内ヲ視神經ノ下
外側ニ沿ヒ眼窠内ニ至レハ内方ニ彎シ視神經
ト上直筋ノ間ヲ内走シ眼窠ノ内壁ノ近部ニ於
テ上眼窠動脈ト鼻前頭動脈ノ二終枝ニ分岐シ
彎弓ノ凸側ヨリ涙腺動脈ヲ枝別シ又筋枝後毛
様動脈及網膜中心動脈ヲ枝別ス



〔イ〕涙腺動脈 *A. lacrymalis* ハ強枝ニシテ外直筋ノ上縁ヲ
眼窠ノ外壁ニ沿テ前上方ニ走り硬腦膜枝筋
枝及涙腺枝ヲ岐別シ又下眼窠破裂或顳骨ヨリ
顳顬窩ニ至テ前深顳動脈ト吻合スル所ノ小
枝及顳骨顔面管ヨリ顔面ニ至リ顔面動脈ト
吻合スル所ノ枝ヲ岐別シ涙腺ノ上側ヲ通過
シ眼瞼内ニ至レハ上外眼瞼動脈及下外眼瞼
動脈ノ二終枝ニ分岐ス

〔硬腦膜枝〕一名返廻枝 *Rr. meningei S. recurrentes* ハ數條ニシテ上
眼窠破裂ヨリ硬腦膜ニ分佈シ〔筋枝〕 *Rr. musculares*

ハ上直筋、外直筋及眼瞼舉筋ニ分佈シ〔淚腺枝〕

Rr. lacrymales ハ淚腺ニ分佈ス〔上外眼瞼動脈〕A. palpebralis

lateralis superior ハ上眼瞼内ニ於テ鼻前頭動脈ノ同

名枝ト吻合シ〔下外眼瞼動脈〕A. palpebralis lateralis inferior

ハ下眼瞼内ニ於テ鼻前頭動脈ノ同名枝ト吻

合ソ共ニ動脈弓ヲ成ス

〔ロ〕上眼窠動脈 A. subraorbitalis ハ眼瞼舉筋ノ内縁ヨ

リ上面ニ沿テ眼窠ノ天蓋ノ直下ヲ前行シ眼

窠骨膜ニ小枝ヲ分佈シ上眼窠孔或上眼窠截痕ヨリ

前額ニ至リ板障枝ヲ支別シ淺深ノ二枝ニ分



岐ス○淺枝ハ前額ノ外皮及筋ニ分佈シ深枝

ハ骨膜ニ分佈シ隣接動脈ト吻合ス

〔板障枝〕R. diploicus ハ上眼窠縁ヨリ前頭骨ノ實質

ニ分佈ス

〔ハ〕鼻前頭動脈 A. nasofrontalis ハ眼窠ノ内壁ニ沿テ

上斜筋ノ下側ヲ前行シ前後ノ篩骨動脈ヲ枝

別シ滑車ト内眼瞼靭帶ノ間ヲ過リ眼窠縁ニ

至レハ上下外ノ三終枝ニ分岐ス○〔上枝〕ハ即

チ〔前頭動脈〕A. frontalis ニシテ上眼窠動脈ノ如ク淺深

ノ二枝ニ分岐シ前額ノ外皮、筋及骨膜ニ分佈

ス〔下枝〕ハ即チ〔鼻動脈〕*A. nasalis* ニシテ眼瞼輪匠筋ノ筋束間ヨリ鼻背ニ分佈シ内眥動脈ト吻合ス〔外枝〕ハ即チ〔上下内眼瞼動脈〕*Ar. palpebrales mediales* sup. et. inf. ニシテ稀ニハ上下特別ニ發生スル者アリ 涙嚢、涙阜、小涙管、眼瞼ノ内部及結膜ニ小枝ヲ分佈シ眼瞼軟骨ト筋織層トノ間ヲ軟骨ノ遊離縁ニ沿テ外走シ上下外眼瞼動脈ト吻合シ以テ動脈弓ヲ作為シ眼瞼ニ分佈ス

〔後篩骨動脈〕*A. ethmoidalis posterior* ハ前篩骨動脈ヨリ小ニシテ後篩骨孔ヨリ後篩骨蜂窩及鼻腔中隔



ノ後上部ニ分佈シ〔前篩骨動脈〕*A. ethmoidalis anterior* ハ前篩骨孔ヨリ頭蓋腔内ニ至リ前硬腦膜動脈ヲ枝別シ前鼻動脈 *A. nasalis anterior* ト成テ篩骨神經ト共ニ前部ノ篩孔ヲ過リ鼻腔内ニ至レハ岐シテ數枝ト成リ鼻腔ノ側壁及中隔ノ前部ニ分佈シ亦前額竇ニ分佈ス

〔三〕筋枝 *Rr. musculares* ハ其數多クハ上下二條ニシテ上枝ハ上直筋及内直筋ニ分佈シ下枝ハ外直筋、下直筋及下斜筋ニ分佈シ前毛様動脈ヲ枝別ス

解部概要 卷之十一
[前毛様動脈] *Aa. ciliares anteriores* ハ數條ニシテ各直筋ノ
睫内ヲ過リ鞏膜ノ外面ヲ前方ニ向テ彎行シ
角膜縁ノ近部ニ至レハ岐シテ數小枝ト成リ
一部ハ後毛様動脈ノ鞏膜枝ト吻合シテ網狀
ヲ畫シ結膜ニ分佈シ一部ハ鞏膜ノ前縁ヲ穿
通シ毛様筋内ニ至テ返廻枝ヲ枝別シ後短毛
様動脈ト吻合ス

[ホ]後毛様動脈 *Aa. ciliares posteriores* ハ四條乃至六條
ノ小幹ヲ將テ眼動脈ヨリ發生シ或ハ眼動脈
ノ分枝ヨリ發生シ視神經ヲ伴ヒ前方ニ向テ

彎行スルニ從テ漸々分岐シテ大約二十條ノ
小枝ト成リ鞏膜枝ヲ枝別シ視神經孔ノ周圍
ヨリ鞏膜ヲ穿テ眼球ニ分佈ス其長大ナル二
條ヲ名テ後長毛様動脈ト云ヒ自他ノ者ヲ名
テ後短毛様動脈ト云フ

[後長毛様動脈] *Aa. ciliares post. longae* ハ視神經ノ内外
兩側ニ位シ短動脈ヨリ少シク前部ニ於テ鞏
膜ヲ斜ニ穿通シ同膜ト脈絡膜ノ間ヲ前行シ
毛様輪ノ部位ニ於テ岐シテ二枝ト成リ虹彩
ノ毛様縁ニ至レハ一枝ハ上行シ一枝ハ下行

シ前毛様動脈ノ穿行枝ト相會シテ所謂虹彩
大動脈環ヲ形成シ虹彩ニ分佈シ小枝ヲ毛様
突起ニ分佈ス
〔後短毛様動脈〕*Aa. ciliares post. breves* ハ直線ニ鞏膜ヲ
穿通シ脈絡膜ノ脈絡層中ヲ前行シ漸次分解
シテ微絲血管層ノ密網ニ移行シ前毛様動脈
ノ返廻枝ト吻合ス
〔へ〕網膜中心動脈 *A. centralis retinae* ハ直ニ眼動脈ヨ
リ發生シ稀ニハ眼動脈ノ分枝ヨリ發生スル者アリ 視神經鞘ヲ穿テ視
神經内ニ入り其中軸ヲ前走シ視神經ノ眼球

内ニ進入スル部位ニ於テ後短毛様動脈ノ分
枝ト吻合シ網膜ニ分佈ス

〔三〕後交通動脈 *A. communicans cerebri posterior* ハ短動脈ニシテ
粘體窩及灰白結節ノ近部ヲ矢狀徑ニ沿テ後走
シ後大脳動脈ノ前壁ニ至テ連リ以テ内頸動脈
ト椎骨動脈トノ交通ヲ營ミ灰白結節、乳嘴體及
大脳脚ニ小枝ヲ分佈ス

〔三〕脈絡叢動脈 *A. chorioidea* ハ小動脈ニシテ大脳脚ノ外
側ヨリ視神經索ニ沿テ後走シ大脳脚、視神經索
ニ小枝ヲ分佈シ視神經索ト共ニ側室ノ下角内

ニ入り海馬蹄及半圈狀紐ニ小枝ヲ布キ脈絡
叢ニ分佈シ同叢中ヲ上行ノ第三腦室ノ天蓋
ニ至テ對側ノ同名動脈及後大脳動脈ノ枝ト
吻合ス

〔四〕前大脳動脈 一名胼胝體動脈 A. cerebri anterior S. corporis callosi ハ

「シルウ」氏滄ノ内端ヨリ視神經十字形連合上ヲ
内前方ニ向テ弓狀ニ彎行シ左右兩前頭葉ノ間
ヨリ大脳縱裂ノ前部ニ入り土耳其鞍ノ直前ニ
於テ前交通動脈ニ由テ對側ノ同名動脈ト連接
シ胼胝體ノ膝狀部ヲ廻轉シ其體ノ上面ヲ大脳

半球ノ内側ニ沿テ後方ニ走リ「シルウ」氏滄ノ内
端前頭葉ノ下部、胼胝體及大脳半球ノ内面ヨリ
腦質ニ分佈スル所ノ大小枝ヲ支別シ胼胝體ノ
後端ノ部位ニ至テ後大脳動脈ノ枝ト吻合ス○
前交通動脈 A. communicans anterior ハ左右ノ前大脳動脈
ヲ交通セシメ胼胝體ノ前部ニ分佈スル所ノ小
枝ヲ支別ス

〔五〕中大脳動脈 一名「シルウ」氏滄動脈 A. cerebri media S. fossae Sylvii

ハ前大脳動脈ヨリ大ニシテ土耳其鞍ノ前端ヨリ「シ
ルウ」氏滄ニ沿テ外走シ側穿孔質ノ小孔ヨリ大脳

ニ入り海馬蹄及半圈狀紐ニ小枝ヲ布キ脈絡
叢ニ分佈シ同叢中ヲ上行ノ第三腦室ノ天蓋
ニ至テ對側ノ同名動脈及後大脳動脈ノ枝ト
吻合ス

〔四〕前大脳動脈 一名胼胝體動脈 A. cerebri anterior S. corporis callosi ハ

「シルウ」氏湟ノ内端ヨリ視神經十字形連合上ヲ
内前方ニ向テ弓狀ニ彎行シ左右兩前頭葉ノ間
ヨリ大脳縱裂ノ前部ニ入り土耳格鞍ノ直前ニ
於テ前交通動脈ニ由テ對側ノ同名動脈ト連接
シ胼胝體ノ膝狀部ヲ廻轉シ其體ノ上面ヲ大脳

半球ノ内側ニ沿テ後方ニ走リ「シルウ」氏湟ノ内
端前頭葉ノ下部、胼胝體及大脳半球ノ内面ヨリ
腦質ニ分佈スル所ノ大小枝ヲ支別シ胼胝體ノ
後端ノ部位ニ至テ後大脳動脈ノ枝ト吻合ス○
前交通動脈 A. communicans anterior ハ左右ノ前大脳動脈
ヲ交通セシメ胼胝體ノ前部ニ分佈スル所ノ小
枝ヲ支別ス

〔五〕中大脳動脈 一名「シルウ」氏湟動脈 A. cerebri media S. fossae Sylvii

ハ前大脳動脈ヨリ大ニノ土耳格鞍ノ前端ヨリ「シ
ルウ」氏湟ニ沿テ外走シ側穿孔質ノ小孔ヨリ大脳

ノ神經節ニ分佈スル所ノ數多ノ小枝ヲ支別シ
湟内ニ於テ順次分岐シテ數枝ト成リ前頭葉、幹
葉、顛顚葉、顛頂葉ニ分佈シ前上方ハ前大脳動脈
ノ枝ト吻合シ後方ハ後大脳動脈ノ枝ト吻合ス

[口] 上肢動脈

[天] 鎖骨下動脈 A. subclavia

鎖骨下動脈ハ上肢動脈ノ總幹ニシテ直徑大約四分ヲ有シ右側ハ無名動脈ヨリ起リ左側ハ右側ヨリ長ク直ニ大動脈幹棋ヨリ起リ各弓狀ヲ畫シ
凸側ハ上
方ニ向ッ
氣管ノ各側ヨリ胸膜及肺ノ尖頂ヲ超過

シ第一肋骨ノ内縁上ニ至リ前斜角筋ト中斜角

筋ノ間ヲ鎖骨下溝ニ沿テ下行シ鎖骨下ヲ過レ

ハ所謂腋窩動脈ト成リテ腋窩ニ入り腋窩ヨリ

上膊ニ至レハ上膊動脈ト成リテ上膊ノ内側ヲ

下行シ膊肘關節ノ前側ニ至テ橈骨動脈ト尺骨

動脈ノ二枝ニ分岐シ前膊及手部ニ分佈ス

鎖骨下動脈一名固有鎖骨下動脈 A. subclavia propria ハ上後側ハ膊

神經叢ノ神經ニ界シ前ハ前斜角筋ニ由テ同名

靜脈ト分界シ數條ノ大枝ヲ支別ス○今鎖骨下

動脈ノ枝ヲ別テ上行スル者ト下行スル者ト前

斜角筋ヨリ外部ニ起ル者トノ三種ト爲ス
上行スル者

〔一〕椎骨動脈 *A. vertebralis* ハ鎖骨下動脈ノ最強枝ニソ
上行部ノ内後側ヨリ起リ下甲狀腺動脈ノ後側
ヲ横斷シ上後方ニ向テ上行シ頸長筋ト前斜角
筋ノ間ヨリ第六頸椎ノ横突起孔ニ入り各頸椎
ノ横突起孔ヨリ成ル所ノ管中ヲ上行シ樞椎ノ
横突起孔ヲ過レハ後外方ニ彎シ載域ノ横突起
孔ヲ過リ其孔ヲ出レハ更ニ後内方ニ彎シ載域
ノ上椎間截痕ニ沿テ走リ後載域後頭靱帶及硬

腦膜ヲ穿通シ後頭孔ヨリ頭蓋腔内ニ入り前上
内方ニ向テ走リ延髓ノ外側ヨリ下側ニ至ルニ
從テ漸々對側ノ同名動脈ト近接シ「ハロルス」橋
一名「ハロ」ノ後縁ニ至レハ相會合シテ無對ノ基礎
動脈ト成リ基礎溝ヲ前行シ「ハロルス」橋ノ前縁
ニ至テ左右ノ後大腦動脈ニ分岐ス頸部ニ於テ
ハ筋枝及脊柱枝ヲ支別シ頭蓋腔内ニ於テハ後
内硬腦膜動脈、後脊髓動脈、前脊髓動脈及後下小
腦動脈ヲ枝別シ基礎動脈ハ「ハロルス」橋枝内聽
動脈、前下小腦動脈及上小腦動脈ヲ枝別ス

〔イ〕筋枝 *Rr. musculares* ハ大小不同ニシテ頸椎ノ横突起ニ起止スル諸筋ニ分佈ス

〔ロ〕脊柱枝 *Rr. spinales* ハ員數大小不同ニシテ椎間孔ヨリ脊柱管内ニ至リ岐レテ三枝ト成リ一ハ脊柱管ノ前壁ニ分佈シ一ハ後壁一ハ脊髓及脊髓ノ被膜ニ分佈ス

〔ハ〕後内硬腦膜動脈 *A. meningea posterior interna* ハ後頭孔ノ部位ニ於テ椎骨動脈ヨリ起リ硬腦膜ノ後頭骨ノ小腦窩ヲ被フ部ニ分佈ス

〔ニ〕後脊髓動脈 *A. medullae spinalis posterior* ハ後頭孔ノ上

部ニ於テ椎骨動脈ノ内側ヨリ起リ延髄ノ側面ニ沿テ下方ニ彎シ後側ニ至リ脊髓ノ後面ヲ其神經ノ後根ノ後側ニ沿テ下行スルニ從ヒ漸々脊髓ノ實質ニ小枝ヲ分佈シ全椎間孔ヨリ來ル所ノ脊柱枝ト吻合ス

〔ホ〕前脊髓動脈 *A. medullae spinalis anterior* ハ前動脈ヨリ強大ニシテ椎骨動脈ノ基礎動脈ニ移行スル部ノ直下ニ於テ椎骨動脈ノ内側ヨリ起リ延髄ノ前側ヲ内下方ニ向テ斜行シ後頭孔ノ直下ニ至レハ對側ノ同名動脈ト相會シテ一條ノ

總幹ト成リ脊髓ノ前側ヲ正中線ニ沿テ蛇行
 狀ニ下行シ全椎間孔ヨリ來ル所ノ脊柱枝ト
 吻合シ脊髓ノ實質、軟膜及馬尾神經ニ分佈ス
 〔ヘ〕後下小腦動脈 *A. cerebelli inferior posterior* ハ「ハロルス」
 橋ノ後縁ノ近部ニ於テ椎骨動脈ヨリ起リ或
 ハ基礎動脈ヨリ起リ稀ニハ起首ノ左右
 不同ナルモノアリ 延髓ノ
 側面ヨリ小腦ノ「ハロルス」橋脚ノ後ヲ過リ小
 腦ノ下面ニ至リ小枝ヲ第四腦室ノ脈絡叢ニ
 分佈シ小腦半球ト下蟲様突起ノ間ヲ後走シ
 小腦半球ノ下面及下蟲様突起ニ分佈ス

〔ト〕「ハロルス」橋枝 *Rr. ad pontem* ハ數條ノ小枝ニシテ
 「ハロルス」橋及延髓ノ上部ニ分佈ス

〔チ〕内聽動脈 *A. auditiva interna* ハ小枝ニシテ直ニ基礎
 動脈ヨリ起リ稀ニハ前下小腦動脈ト共
 ニ總幹ヲ以テ起ル者アリ 聽神經ニ
 連行シ内聽道ヨリ内耳ニ分佈ス

〔リ〕前下小腦動脈 *A. cerebelli inferior anterior* ハ大約「ハロ
 ルス」橋ノ中部ニ於テ基礎動脈ヨリ起リ三叉
 神經ト顔面神經及聽神經ノ間ヲ外後方ニ向
 テ斜走シ小腦半球ノ下面ノ前部及上面ノ前
 縁ニ分佈ス

〔マ〕上小脳動脈 *A. cerebelli superior* ハ下小脳動脈ヨリ太クシテ基礎動脈ノ分岐部ノ直前ヨリ起リ同側ノ後大脳動脈ニ併行シ「ハロルス」橋ノ前縁ヲ外後方ニ向テ走り大脳脚ヲ廻旋シ小枝ヲ「ハロルス」橋、大脳脚、小脳ノ「ハロルス」橋脚及四疊體脚ニ分佈シ小脳ノ前縁ニ至テ内外二枝ニ分岐ス○内枝ハ上蟲様突起小四疊體、松葉腺及第三脳室ノ脉絡叢ニ分佈シ外枝ハ小脳半球ノ上面ニ分佈シ下小脳動脈ト吻合ス

〔ル〕後大脳動脈

一名深大脳動脈

A. cerebri posterior S. profunda cerebri

ハ上小脳動脈ノ前ヲ「ハロルス」橋ノ前縁ニ沿テ外走シ後穿孔質ノ小孔ヲ通り第三脳室及側室ノ下角ノ諸部ニ分佈スル所ノ數條ノ小枝ヲ支別シ又四疊體及側室ノ脉絡叢ニ小枝ヲ布キ後交通動脈ニ由テ内頸動脈ト交通シ共ニ動脈環ヲ作爲シ小脳幕狀膜ノ上ニ至レハ岐シテ數枝ト成リ大脳ノ後頭葉ノ下面及内面ニ分佈シ下面ニ於テハ中大脳動脈、内面ニ於テハ前大脳動脈ト吻合ス又前交通動脈ト後交通動脈ノ媒介ニ由テ左

右ノ内頸動脈ト椎骨動脈ノ間ニ成立スル所
ノ動脈環ヲ名テ「ウ^ルリス」氏動脈環 *Circulus arteri-*
osus Willisii ト云フ

〔三〕甲狀項動脈軸 *Truncus thyrocerualis* ハ短幹ニシテ前斜
角筋ノ内縁ニ於テ鎖骨下動脈ノ上前側ヨリ起
リ直ニ頸圍ヲ内上外ノ三方ニ向テ走ル所ノ下
甲狀腺動脈、上行項動脈、淺項動脈及横肩胛動脈
ノ四枝ニ分岐ス

〔イ〕下甲狀腺動脈 *A. thyroidea inferior* ハ甲狀項動脈軸
ノ内枝ニシテ前斜角筋ト頸脈幹鞘トノ間ヲ直

ニ上行シ第五頸椎ノ部位ニ至レハ内前方ニ
彎シ頸脈幹鞘ノ後ヲ過リ甲狀腺ノ近部ニ至
テ岐シテ二枝ト成リ一ハ甲狀腺ノ中部ニ分
佈シ一ハ下部ニ分佈シ以テ對側ノ同名動脈
及上甲狀腺動脈ノ枝梢ト吻合シ頸長筋、前斜
角筋、咽頭、食管及氣管ニ分佈スル所ノ小枝ヲ
支別シ下喉頭動脈ヲ枝別ス

〔下喉頭動脈〕 *A. laryngea inferior* ハ氣管ノ後壁ニ沿テ
上行シ喉頭咽頭筋ノ下際ヨリ喉頭内ニ入り
喉頭ノ諸筋及粘液膜ニ分佈シ上喉頭動脈ト

吻合ス

[可]上行項動脈 *A. cervicalis ascendens* ハ甲狀項動脈軸ノ上枝稀ニハ直ニ鎖骨下動脈ヨリ起ルモノアリニノ頸椎ノ横突起ノ前側ニ沿テ深頸筋ノ内外兩類集ノ間ヲ上行シ隣圍ノ諸筋ニ枝別ヲ分佈シ載域ノ部位ニ至テ上行咽頭動脈ト吻合シ又脊柱枝數ヲ分枝ス

[脊柱枝] *Rr. spinales* ハ第四頸椎乃至第五頸椎ノ部位ノ椎間孔ヨリ脊柱管内ニ入り脊髓及脊柱管壁ニ分佈ス

[ハ]淺項動脈

一名横項動脈

A. cervicalis superficialis S. transversalis cervi-

ルモノアリニ前斜角筋ノ前或ハ後ヨリ大鎖骨上窩内ヲ鎖骨ニ併行シ外走シ僧帽筋ノ前縁ニ至レハ岐レテ數枝ト成リ僧帽筋、菱形筋、後上鋸筋、夾板筋及肩胛舉筋ニ分佈シ上行スル者ハ後頭動脈、深項動脈及上行項動脈ト吻合シ下行スル者ハ横肩胛動脈及横頸動脈ト吻合ス

[三]横肩胛動脈

一名肩胛上動脈

A. transversa scapulae S. suprascapu-

Paris ハ又甲狀項動脈軸ノ外枝稀ニハ直ニ鎖骨下動脈ヨリ起ル者アリ
ニノ前斜角筋ノ前ヨリ鎖骨ノ後ヲ過リ大鎖骨
上窩内ヲ外方ニ向テ横行シ鎖骨下動脈ノ前
ヲ經テ僧帽筋下ニ至リ鎖骨下筋前胸壁及僧
帽筋ニ分佈スル所ノ小枝及肩峯枝ヲ支別シ
上横肩胛靱帶ノ上或ハ下ヲ越ヘ棘上湟ニ入り
棘上筋ニ枝別ヲ布キ肩胛骨頸截痕ヨリ棘下
湟ニ至リ岐シテ數枝ト成リ同湟ノ諸筋ニ分
佈シ廻旋肩胛動脈ト吻合ノ網狀ヲ現ハス
〔肩峯枝〕R. acromialis ハ肩峯突起ノ部位ニ於テ僧

帽筋ヲ穿通シ肩峯鎖骨關節ノ上ニ至テ胸肩
峯動脈ノ肩峯枝ト吻合ス
下行スル者

〔二〕内乳動脈一名内嬭乳動脈 A. mammaria interna ハ鎖骨下動脈
ノ凹側ヨリ椎骨動脈ニ對持シテ起リ胸膜ノ尖
頂ヲ越ヘ無名靜脈及胸鎖關節ノ後ヲ經テ前胸
壁ノ後側ニ至リ肋軟骨ト前横胸筋ノ間ヲ胸骨
ノ側縁ニ近ク横隔膜ニ向テ下行シ第六肋間腔
ニ至レハ上腹壁動脈ト筋横隔動脈トノ二終枝
ニ分歧シ心囊横隔動脈前縱隔動脈前肋間動脈

胸骨枝及穿行枝ヲ支別ス

〔イ〕心嚢横隔動脈一名上横隔膜動脈 *A. pericardiacophrenica S. phrenica*

superior ハ細長ニシテ第一肋骨ノ部位ニ於テ内乳

動脈ノ後側ヨリ起リ横隔神經ト共ニ肺根ノ

前ヨリ心嚢ノ外側面ニ沿テ下行シ小枝ヲ心

嚢、胸腺ニ分佈シ横隔膜ニ至レハ岐シテ數枝

ト成リ筋質部ノ前部ニ分佈シ下横隔膜動脈

ト接合ス

〔ロ〕前縦隔動脈一名胸腺動脈 *Aa. mediastini anteriores S. thyrnicae* ハ

數條ノ小枝ニシテ内乳動脈ノ後側ヨリ起リ前

縦隔洞ノ淋巴腺、脂肪及胸腺ニ分佈ス

〔ハ〕前肋間動脈 *Aa. intercostales anteriores* ハ六上肋間腔ニ

分佈シ各腔上下二條稀ニハ總幹ヲ以テ起ル者アリニシテ内乳

動脈ノ外側ヨリ起リ上位肋骨ノ下縁ト下位

肋骨ノ上縁ニ沿テ内肋間筋ノ外面ヲ外走シ

肋間筋、胸筋及外皮ニ分佈シ同數ノ後肋間動

脈枝ト吻合ス

〔三〕胸骨枝 *Rr. sternales* ハ内乳動脈ノ内側ヨリ起リ

稀ニハ穿行枝ト總幹ヲ以テ起ル者アリ 胸骨ニ向テ走り其後面ニ至

レハ岐シテ數小枝ト成リ對側ノ者ト相會合シ

網狀ヲ形成ス

[ホ] 穿行枝 *R. perforantes* ハ其數五六條ヲ以テ内乳動脈ノ前側ヨリ起リ同數ノ肋間腔ヲ穿行シ大胸筋、爛乳、外皮及胸骨ノ骨膜ニ分佈ス○爛乳枝ヲ名テ外乳動脈 *Aa. mammariae externae* ト云フ

[ヘ] 上壁腹動脈 一名上上腹動脈 *A. epigastrica superior* ハ横隔筋ノ

胸骨部ト肋骨部ノ間ヨリ胸腔ヲ出テ劔尖動脈ヲ支別シ直腹筋鞘内ヲ其筋ノ後側ニ沿テ下行シ從テ漸ク岐レテ數枝ト成リ一部ハ直腹筋ニ分佈シ臍部ニ至テ下腹壁動脈ト吻合

シ又對側ノ同名動脈ト吻合シ一部ハ直腹筋

鞘ノ前壁ヲ穿テ腹部ノ外皮ニ分佈ス 上腹壁動脈ハ稀ニ

ハ提肝鞘帶内ヲ通リ肝臟ニ分佈スル小枝ヲ支別スル者アリ

[劔尖動脈] *A. processus xiphoidei* ハ稀ニハ胸腔内ニ於テ上腹壁動脈ヨリ起リ胸骨劔狀突起ノ前面ニ至テ對側ノ同名動脈ト吻合ス

[ト] 筋横隔動脈 一名横隔肋骨動脈 *A. musculophrenica S. phrenico-costalis*

ハ横隔膜ト横腹筋トノ肉尖ノ間ヲ胸廓ノ邊緣ニ沿テ後下方ニ走リ第七乃至第十肋間腔或第十一肋間腔ノ前肋間動脈ヲ支別シ横隔

膜及横腹筋ノ側部ニ分佈ス

〔二〕上肋間動脈 *A. intercostalis suprema* *S. costalis prima* ハ前斜角筋ノ内縁ニ於テ鎖骨下動脈ノ後側ヨリ起リ終末頸髓神經幹ノ下側ヲ後下方ニ向テ走り第一肋骨頸ノ上縁ニ至テ深項動脈ヲ枝別シ胸膜ノ後側ニ沿テ第一肋骨頸ノ前ヲ下行シ第二肋骨頸ノ前ニ至レハ二終枝ニ分岐シ又背枝ヲ支別ス

一ハ即チ第一後肋間動脈 *A. intercoetalis posterior prima* ニシテ第一肋間腔ニ分佈シ第一前肋間動脈ト吻合ス

一ハ即チ第二後肋間動脈 *A. intercostalis posterior secunda* ニシテ

第二肋間腔ニ分佈シ第二前肋間動脈ト吻合ス

〔イ〕深項動脈 *A. cervicalis profunda* ハ強枝ニシテ第七頸

椎ノ横突起ト第一肋骨頸ノ間ヲ後走シ斜角筋ノ後側ニ至レハ上方ニ彎シ項半棘筋ニ沿テ上行シ項半棘筋頭半棘筋及項部ノ深筋薦骨脊柱筋ノ項部ニ枝別ヲ分佈シ下行枝及脊柱枝ヲ支別シ第二頸椎ノ部位ニ至テ後頭動脈椎骨動脈及上行項動脈ノ枝梢ト吻合ス

〔下行枝〕 *R. descendens* ハ長背筋ノ間ヲ下行シ〔脊柱

枝〕 *Rr. spiniales* ハ多クハ二條ニシテ肋間動脈ノ脊柱

枝ノ如ク頸椎ノ最下椎間孔ヨリ脊柱管内ニ分佈ス

[ロ]背枝 R. dorsales ハ自餘ノ後肋間動脈ノ背枝ノ如ク背筋ノ深層及脊柱管内ニ分佈ス

前斜角筋ヨリ外部ニ起ル者

横頸動脈 一名肩胛背側動脈 A. transversa colli S. dorsalis scapulae ハ前斜角

筋ノ外側ニ於テ鎖骨下動脈ノ上側ヨリ起リ淺

項動脈ト横肩胛動脈トノ中間ニ位シ大鎖骨上

窩ノ深部ヲ外後方ニ向テ横行シ中斜角筋ノ前

ヨリ膊神經叢ノ第五頸髓神經ト第六頸髓神經

ノ間 或ハ第六ト第七頸髓神經ノ間ヲ過リ ヲ過リ中後ノ斜角筋ニ小

枝ヲ分佈シ肩胛骨ノ内上隅ノ近部ニ於テ棘上

枝ヲ支別シ肩胛舉筋ノ後側ニ至レハ岐レテ上

行枝ト下行枝ノ二枝ト成ル

[イ]棘上枝 R. suprascapularis ハ棘上筋、僧帽筋、三角筋及

肩峯鎖骨關節ニ分佈シ横肩胛動脈ト吻合ス

[ロ]上行枝 R. ascendens ハ下行枝ヨリ小ニシテ肩胛

舉筋ト夾板筋ノ間ヲ上行シ隣圍ノ諸筋ニ分

佈シ淺項動脈ト吻合ス

[ハ]下行枝 R. descendens ハ肩胛骨ノ内縁ニ沿テ菱

形筋ト後上鋸筋ノ間ヲ下行シ菱形筋後上鋸筋肩胛下筋棘下筋及潤背筋ニ分佈シ肋間動脈ノ背枝肩胛下動脈及横肩胛動脈ト吻合ス

[地]腋窩動脈 A. axillaris

腋窩動脈ハ即チ鎖骨下動脈ノ鎖骨下筋ノ下縁ヨリソ腋窩ニ入り大胸筋ノ下縁ニ至ル部ニノ腋窩靜脈ノ外後側ニ沿テ膊神經叢ノ内側ヨリ叢中ヲ走り上端ハ第一肋骨ニ安駕シテ頭靜脈ト交叉シ下端ハ上膊骨ニ近接シ後ハ胸廓前大鋸筋ト肩胛下筋ノ間ニ位スル鬆疎ノ結締組織

大圓筋及潤背筋ニ界シ前ハ大小ノ兩胸筋ニ由テ被ハレ下側ハ脂肪及淋巴腺ヲ藏スル所ノ結締組織ニ由テ腋窩ノ筋膜及外皮ト分界シ胸廓上膊骨ノ上端及腋窩ノ後壁ニ分佈スル所ノ數枝ヲ支別ス其枝ノ胸廓ニ分佈スル者ヲ胸廓動脈ト名ケ上膊骨ノ上端ヲ廻旋スル者ヲ廻旋上膊動脈又腋窩ノ後壁ニ分佈スル者ヲ名テ肩胛下動脈ト云フ

胸廓動脈 A. thoracicae

胸廓動脈ハ内枝ニシテ其數三條アリ一ヲ上胸動

脈ト名ケ一ヲ胸肩峰動脈ニ長胸動脈ト名ク

〔二〕上胸動脈 一名小胸動脈 A. thoracica suprema S. minor S. prima ハ鎖骨

下筋ノ後側又ハ下縁ニ於テ腋窩動脈ヨリ起リ

下行シテ小胸筋ノ上縁ニ至リ岐レテ大小ノ二

枝ト成リ其小枝ハ小胸筋ノ下ヨリ前大鋸筋ノ

上部及第二乃至第五肋間腔ノ肋間筋ニ分佈シ

肋間動脈ノ枝別ト吻合ス其大枝ハ大胸筋ト小

胸筋トノ間ヨリ大小ノ兩胸筋ニ分佈シテ小枝

ヲ爛乳及外皮ニ布ク

〔三〕胸肩峰動脈 一名肩峰動脈 A. thoracico-acromialis S. acromialis S. thoraci-

ca secunda ハ上胸動脈ヨリ大ニシテ其下部ヨリ起

リ 稀ニハ小胸筋ノ後側ニ於テ起ル者アリ 外走シテ小胸筋ノ上縁ニ至

リ左ノ數枝ニ分岐ス

〔イ〕胸枝 Rr. pectorales ハ内方ニ向テ走リ大胸筋鎖

骨下筋及前大鋸筋ニ分佈シ自餘ノ胸廓動脈

ト吻合ス

〔ロ〕三角枝 R. deltoideus ハ外下方ニ向テ走リ三角筋

ト大胸筋ノ間腔ヨリ三角筋及大胸筋ニ分佈

シ廻旋上膊動脈ト吻合ス

〔ハ〕肩峰枝 R. acromialis ハ鎖骨ト烏喙突起ノ間ヲ外

走シ大胸筋及三角筋ノ鎖骨部、上膊骨頭及肩
胛關節囊狀靱帶ニ分佈シ三角筋ノ起首部ヲ
穿行スル所ノ枝梢ニ由テ横肩胛動脈ノ肩峰
枝ト吻合シ所謂肩峰動脈網 Rete acromiale ヲ形成
ス

〔三〕長胸動脈 一名大胸動脈 又下胸動脈 又外乳動脈 ト云フ *A. thoracica longa Stertia S.*

major S. inferior S. mammaria externa ハ三胸廓動脈中最大ニシ

小胸筋ノ後側ニ於テ腋窩動脈ヨリ起リ前大鋸
筋ノ外面ニ沿テ殆ト直線ニ下行シ大胸筋前大
鋸筋及爛乳ニ分佈シ自餘ノ胸廓動脈ト吻合シ

又腋窩ノ淋巴腺及脂肪ニ小枝ヲ分佈ス

廻旋上膊動脈 *Aa. circumflexae humeri*

廻旋上膊動脈ハ即チ外枝ニシテ其數二條アリ一
ヲ前廻旋動脈ト云ヒ一ヲ後廻旋動脈ト云フ

〔一〕前廻旋動脈 *A. circumflexa humeri ant.* ハ後廻旋動脈ヨリ

小ニシテ腋窩動脈ノ下端ヨリ起リ烏喙膊筋ノ後
ヨリ上膊骨頸ノ前面ヲ外前方ニ走り烏喙突起
ヨリ起ル諸筋及上膊骨結節ニ抵止スル諸筋ニ
小枝ヲ布キ結節間溝ノ外側ニ至レハ上行枝ト
下行枝トニ分岐ス○上行枝ハ上膊骨頭及肩胛

關節ノ囊狀靱帶ニ分佈シ下行枝ハ上膊骨體ノ骨膜ニ分佈シ後廻旋動脈ト吻合ス

〔二〕後廻旋動脈 *A. circumflexa humeri post.* ハ前廻旋動脈ト

同一ノ部位ニ於テ腋窩動脈ヨリ起リ小圓筋ノ

下ヨリ三頭膊筋ノ長頭ノ前ヲ上膊骨頸ノ後面

ニ沿テ外後方ニ走リ肩胛關節小圓筋三頭膊筋

ノ長頭及内頭潤背筋三角筋ニ分佈シ三角筋内

ニ於テ胸肩峯動脈ノ三角枝ト吻合シ又肩胛下

動脈及深膊動脈ノ枝ト吻合ス

肩胛下動脈 *Aa. subscapulares*

肩胛下動脈即後枝ハ其數三四條アリ在上ノ二

三條ハ肩胛下筋ニ分佈シ在下ノ一條ハ強大ニ

シ肩胛下筋ノ外縁ノ部位ニ於テ腋窩動脈ヨリ

起リ同筋ノ外縁ニ沿テ下後方ニ走リ肩胛骨ノ

下隅ノ近部ニ至レハ岐レテ二枝ト成ル一ヲ名

テ胸背動脈ト云ヒ一ヲ廻旋肩胛動脈ト云フ

〔イ〕胸背動脈 *A. thoracico-dorsalis* ハ胸廓ノ側壁ニ沿テ

前大鋸筋ト潤背筋ノ間ヲ下行シ同筋ニ枝別

ヲ分佈シ長胸動脈及肋間動脈ト吻合シ又肩

胛骨ノ下隅ノ部位ニ於テ横頸動脈ノ下行枝

ト吻合ス

[口] 廻旋肩胛動脈 *A. circumflexa scapulae* ハ 三頭膊筋ノ長頭ノ内側ヨリ大小圓筋ノ間ヲ過リ肩胛骨ノ外縁ヲ廻リ三頭膊筋ノ長頭、大小圓筋及三角筋ノ後縁ニ枝別ヲ分佈シ肩胛骨ノ邊緣ニ至リ岐シテ數枝ト成リ一ハ肩胛骨ノ前面ニ至テ肩胛下筋ニ分佈シ一ハ棘下滄ニ至テ横肩胛動脈ト吻合シ以テ動脈網ヲ補成シ一ハ肩胛骨ノ外縁ニ沿テ下行シ横頸動脈ノ下行枝ト吻合ス

[人] 上膊動脈 *A. brachialis*

上膊動脈 *A. humeraria* ハ上膊ノ前側筋ト後側筋ノ内縁ノ間ニ存スル溝中ニ位シ内外兩上膊靜脈正中神經、外皮下神經及中皮下神經ト共ニ結締組織ヲ被リ索狀ヲ成シテ内筋間靱帶ノ前側ヲ烏喙膊筋ノ内側ヨリ二頭膊筋ノ内側ニ沿テ下行シ

内上膊靜脈ハ動脈ノ内側ニ位シ外上膊靜脈ハ外側ニ位シ正中心神經ハ前側ヲ走リ中皮下神經ハ内側ニ位シ外皮下神經ハ内膊筋ノ前ヲ過リ二頭筋腱膜下ヨリ廻前圓筋ト膊橈骨筋ノ間ニ位スル凹窩内ニ入り二頭膊筋腱ノ前ニ至レハ橈骨動脈ト尺

骨動脈ノ二終枝ニ分岐シ内外兩側ヨリ數條ノ筋枝員數大小ハ各人不同ニ内枝ハ伸ヲ支別スルノ筋ニ分佈シ外枝ハ屈筋ニ分佈ス外尙左ノ副行動脈ヲ枝別ス上膊動脈ノ枝ハ最モ破格ノ多キ者ニシテ左

右同體ナル者ハ甚々稀ナリトス

〔一〕上橈側副動脈 *A. collateralis radialis superior* ハ小枝ニソ

上膊動脈ノ上部ヨリ起リ或ハ上尺側副動脈ヨリ起リ

アリ者上膊骨ノ前面ヲ外方ニ向テ烏喙膊筋ノ停

止部ヲ越テ横行シ三角筋ノ停止ノ部位ニ至レ

ハ岐レテ數枝ト成リ三角筋及内膊筋ニ分佈ス

〔二〕深膊動脈 一名上膊深在動脈 *A. profunda brachii S. profunda humeri* ハ橈

側ノ下副行動脈ト上膊ノ後側ノ中央ヲ下行ス

ル動脈中副動脈ト云フトノ總幹ニソ上橈側副動脈ノ直

下ニ於テ上膊動脈ノ内後側ヨリ起リ橈骨神經

ト共ニ上膊ノ後側ニ沿テ三頭膊筋ノ長頭ト内

頭ノ間ニ入り長頭ニ分佈スル所ノ返廻枝及上

膊骨ノ榮養動脈ヲ枝別シ中副動脈ト下橈側副

動脈トニ分岐ス

〔イ〕中副動脈 *A. collateralis media* ハ三頭膊筋ノ内頭ノ

實質内ヲ下行シ鶯嘴窩ノ上部ニ至リ岐ノ數

枝ト成リ膊肘關節動脈網ニ移行ス

[口] 下橈側副動脈 *A. collateralis radialis inferior* ハ三頭膊筋ノ外頭ト内頭ノ間ヲ下外方ニ向テ下行シ上膊骨ノ外隅ノ近部ニ至レハ前後ノ橈側副動脈ニ分岐ス○〔前橈側副動脈〕 *A. collateralis radialis ant.* ハ後橈側副動脈ヨリ小ニシテ橈骨神經ニ併行シ上膊骨ト外筋間靱帶トノ裂孔ヲ過リ上膊ノ前側ニ至リ膊橈骨筋ト内膊筋ノ間溝ニ沿テ下行ス〔後橈側副動脈〕 *A. collateralis rad. post.* ハ三頭膊筋ノ外頭ノ外縁ニ沿テ下行シ同筋内膊筋及前膊ノ橈側筋ノ起首ニ枝別ヲ布キ外上髁ノ

後側ニ至テ返廻骨間動脈ト吻合シ又鶯嘴窩ノ上部ヲ内走スル所ノ横枝ニ由テ下尺側副動脈ト吻合ス

[六] 榮養動脈 *A. nutritia humeri* ハ上膊骨ノ榮養孔ヨリ髓腔ニ入り稀ニハ上膊動脈ヨリ起リ或ハ上膊動脈ノ筋枝ヨリ起ル者アリ

[三] 上尺側副動脈 *A. collateralis ulnaris superior* ハ深膊動脈ト殆ト同一ノ部位ニ於テ上膊動脈ノ内側ヨリ起リ三頭膊筋ノ長頭ニ分佈スル所ノ上行枝ヲ支別シ早晚銳角ヲ以テ數條ノ下行枝ニ分岐ス其

一小枝ハ即チ前枝ニノ稀ニハ直ニ上膊動内縁ニ沿テ下行シ返廻尺骨動脈ノ前枝ト吻合
シ或ハ下尺側副動脈ノ枝ト吻合ス自餘ノ數條
ノ大枝ハ尺骨神經ト共ニ内筋間韌帶ノ後側ヲ
下行シ一部ハ三頭膊筋内ニ分佈シ一部ハ返廻
尺骨動脈ノ後枝ト吻合ス

〔四〕下尺側副動脈 *A. collateralis ulnaris inferior* ハ上膊骨内上
髁ノ上部ニ於テ上膊動脈ヨリ起リ直ニ筋枝ト
關節枝トニ分岐スル者ナリ○筋枝ハ一部ハ上
行シテ内膊筋ニ分佈シ一部ハ下行シテ廻前圓

筋ニ分佈ス關節枝ハ内筋間韌帶ヲ穿テ上膊ノ
後側ニ至リ鶯嘴窩ノ上部ニ於テ後橈側副動脈
ノ横枝ト吻合シ横動脈弓ヲ形成ス

〔一〕橈骨動脈 *A. radialis*

橈骨動脈ハ上膊動脈ノ兩終枝中ノ淺キ者ニシテ
膊橈骨筋ト廻前圓筋ノ間ヨリ膊橈骨筋ト内橈
骨筋ノ間ヲ手腕關節ニ向テ殆ト直線ニ下行シ
手腕關節ノ橈骨側ヲ廻リ長外轉拇筋及短伸拇
筋ノ腱下ヲ斜斷シ手背ニ至リ大富稜骨ノ背面
ニ沿テ長伸拇筋ノ腱下ヲ下行シ第一背側骨間

筋ノ兩頭間ヲ通過シ再ヒ手掌ニ歸レハ直ニ第一總指掌側動脈ト深掌骨掌側動脈トニ分岐シ前膊ノ上部ニ於テハ膊橈骨筋ノ一部ヨリ被ハル、ト雖モ下部ニ於テハ唯筋膜ト外皮ヨリ被ハル、者ナリ
橈骨動脈ハ隣接諸筋骨膜及髓腔ニ分佈スル所ノ數十條大約四十條以下ノ枝別ヲ分枝スルノ外尙上端ニ於テハ返廻橈骨動脈ヲ枝別シ下端ハ腕骨掌側動脈及淺掌骨掌側動脈ヲ枝別シ手背ハ腕骨背側動脈及掌骨背側動脈ヲ枝別ス

〔二〕返廻橈骨動脈

一名再歸動脈

A. recurrens radialis ハ橈骨動脈ノ

外側ヨリ起リ始ハ廻後筋ノ前側ヲ横行シ或ハ下行スト雖モ稀ニハ二頭膊筋腱ノ後側ヲ走ル者アリ直ニ上方ニ彎シ枝別ヲ廻後筋膊橈骨筋及長短兩外橈骨筋ニ分佈シ上膊骨ノ外上髁ノ前側ニ至レハ岐メ數枝ト成リ半ハ内膊筋ニ分佈シ半ハ膊肘關節動脈網ニ移行ス然モ其中ノ一枝ハ直ニ前橈側副動脈ト吻合スル者ナリ

〔三〕腕骨掌側動脈

A. carpea volaris radialis

ハ小枝ニシテ廻前方筋ノ下縁ノ部位ニ於テ橈骨動脈ヨリ起リ橈

骨ノ前側ヲ内走シ尺骨動脈ノ同名枝ト吻合シ
テ所謂腕骨掌側動脈網ヲ構成ス

〔三〕淺掌骨掌側動脈 *A. metacarpa volaris sublimis radialis* ハ大小
不同ニシテ手腕關節ノ部位ニ於テ橈骨動脈ヨリ
起リ其小ナル片ハ唯拇指球ノ諸筋ニ分佈シ其
大ナル片ハ拇指球ノ諸筋ノ起首ヲ越へ手掌ニ
至テ尺骨動脈ト吻合シ淺掌動脈弓ヲ構成ス

〔四〕腕骨背側動脈 *A. carpa dorsalis radialis* ハ小枝ニシテ伸拇
筋ノ腱下ニ於テ橈骨動脈ヨリ起リ腕骨ノ背側
ヲ内走シ尺骨動脈ノ同名枝及前骨間動脈ノ後

枝ト吻合シ腕骨背側動脈網ヲ構成ス

〔五〕掌骨背側動脈 *Aa. metacarpae dorsales radiales* ハ拇指背側
ノ橈尺兩側縁ト示指ノ橈骨側縁トノ動脈ニシテ
各特別ニ起リ或ハ總幹ヲ以テ發生シ或ハ拇指
ト示指ノ對向縁ニ分佈スル二條一幹ヲ以テ發
生スル者アリ其特別ニ起ル片ハ拇指背側ノ尺
骨側動脈ハ橈骨動脈ノ橈骨側ヨリ起リ示指背
側ノ橈骨側動脈ハ尺骨側ヨリ起リ拇指背側ノ
橈骨側動脈ハ腕骨背側動脈ヨリ上部ニ於テ起
ルト雖氏總幹ヲ以テ橈骨動脈ヨリ發生スル片

ハ即チ第一背側骨間動脈 *A. interossea dorsalis prima* ニシテ
他ノ背側骨間動脈ノ如ク第一背側骨間筋ノ背
面ヲ下行ス

[六] 第一總指掌側動脈 *A. digitalis communis volaris prima* *S. princeps*
pollicis et indicis ハ自餘ノ總指掌側動脈ノ如ク第一

掌骨ト第二掌骨ノ間ヲ下行シ岐レテ三條ノ指
掌動脈ト成リ拇指掌側ノ橈尺兩側縁ト示指ノ
橈骨側縁トニ分佈ス

[七] 深掌骨掌側動脈 *A. metacarpa volaris profunda radialis* ハ手
掌ノ深部ニ至テ尺骨動脈ノ同名枝ト吻合シ以

テ深掌動脈弓ヲ構成ス

[二] 尺骨動脈 *A. ulnaris*

尺骨動脈 *A. ulnaris* ハ橈骨動脈ヨリ大ニシテ始ハ廻
前圓筋ノ上端ノ後側ヨリ前膊前側筋ノ淺層ト
深屈指筋トノ間ヲ尺骨側ニ向テ斜ニ下行スト
雖ニ漸々直線ト成リ淺屈指筋ト深屈指筋ノ間
ヨリ尺骨ノ前側ニ沿テ内尺骨筋腱ノ橈骨側ヲ
下行シ手腕關節ノ前内部ヨリ豌豆骨ノ橈骨側
ニ沿テ腕骨固有掌側靱帶ト總腕掌側靱帶ノ間
ニ存スル管中ヲ過リ手掌ニ至レハ直ニ淺掌骨

掌側動脈ト深掌骨掌側動脈ノ二終枝ニ分岐シ
前膊ノ上部ニ於テハ淺層諸筋ニ由テ被ハレ下
部ハ唯筋膜ト外皮ヨリ被ハル
尺骨動脈ハ橈骨動脈ノ如ク數條ノ筋枝ヲ枝別
スルノ外尙上部ニ於テハ返廻尺骨動脈及總骨
間動脈ヲ枝別シ下部ニ於テハ腕骨掌側動脈腕
骨背側動脈及掌骨背側動脈ヲ枝別ス

〔一〕返廻尺骨動脈 一名再歸 動脈 *A. recurrens ulnaris* ハ尺骨動脈

ノ起首部ヨリ起リ直ニ前後ノ二枝ニ分岐スル
者ナリ 稀ニハ前後二枝特別ニ尺骨動脈ヨリ起ルモノアリ ○〔前枝〕即〔前返廻動

脈 *A. recurrens anterior* ハ内膊筋ト廻前圓筋トノ間ニ存ス

ル溝中ノ深部ヲ上行シ上膊骨ノ内上髁ノ前側
ニ至テ上尺側副動脈ノ前枝ト吻合シ〔後枝〕即〔後

返廻動脈〕 *A. recurrens posterior* ハ前枝ヨリ強大ニシテ内尺骨

筋ノ頭間ヨリ内上髁ノ後側ニ至リ上尺側副動

脈ノ後枝ト吻合シ膊肘關節動脈網ヲ構成ス又

前後ノ二枝ハ内膊筋及前膊前側ノ淺層諸筋ニ

小枝ヲ分佈シ後枝ハ尺骨神經ニ小枝ヲ分佈ス

〔二〕總骨間動脈 *A. interossea antibrachii communis* ハ尺骨動脈ノ

枝中最大ニシテ尺骨動脈ノ後側ヨリ銳角ヲ以テ

起リ深屈指筋ト長屈指筋ノ間ヨリ骨間靱帶ニ至リテ二枝ニ分岐ス其前枝ヲ前骨間動脈ト云ヒ後枝ヲ後骨間動脈ト云フ

[イ]後骨間動脈 一名外骨間動脈 *A. interossea posterior S. externa* ハ前

骨間動脈ヨリ小ニソ索狀横靱帶ト骨間靱帶ノ上縁トノ間ヲ通過シ骨間靱帶ノ後側ニ至レハ直ニ返廻骨間動脈ヲ枝別シ前膊後側筋ノ淺層ト深層ノ間ヲ下行シ兩層ノ諸筋ニ枝別ヲ分佈シ前骨間動脈ノ後枝ト吻合ス

[返廻骨間動脈] *A. interossea recurrens* ハ鶯嘴突起ト橈骨

小頭ノ間ヲ小肘筋ニ沿テ上行シ肘關節ノ後側ニ至レハ岐メ數枝ト成リ動脈網ニ移行シ又小肘筋ニ分佈ス

[ロ]前骨間動脈 一名内骨間動脈 *A. interossea anterior S. interna* ハ骨

間靱帶ノ前側ニ沿テ下行シ後側ヨリハ五六條ノ穿行枝ヲ分枝シ兩側ヨリハ深層ノ屈筋ニ分佈スル所ノ數多ノ短枝ヲ支別シ又榮養動脈及正中動脈ヲ枝別シ廻前方筋ノ上縁ニ至レハ前後ノ二枝ニ分岐ス○〔穿行枝〕 *Rr. inter-*

osseï perforantes ハ骨間靱帶ヲ穿テ後側ノ深層諸筋

ニ分佈シ〔榮養動脈〕 *Aa. nutritiae radii et ulnae* ハ橈尺

兩骨ノ榮養孔ヨリ髓腔ニ分佈シ〔正中動脈〕 *A.*

mediana ハ前骨間動脈ノ上部ヨリ起リ 稀ニハ總骨間動脈

ヨリ起ル者アリ 正中神經ニ分佈ス〔後枝〕ハ大ニ骨間

靱帶ヲ穿通シ骨間靱帶ノ後側ヲ下行シ腕骨

背側動脈網ニ移行ス〔前枝〕ハ小ニ骨間靱帶

ノ前側ヲ下行シ腕骨掌側動脈網ニ移行ス

〔三〕腕骨掌側動脈 *Aa. carpeae volares ulnares* ハ兩三條ノ横枝

稀ニハ一幹ヲ以テ起ル者アリ ニノ尺骨動脈 稀ニハ掌骨背側動脈 ヨリ起リ

橈骨動脈ノ同名枝ト共ニ腕骨掌側動脈網ヲ構

成ス

〔四〕腕骨背側動脈 *Aa. carpeae dorsales ulnares* ハ小枝ニ直

ニ尺骨動脈ヨリ起リ 稀ニハ掌骨背側動脈 腕骨背側動

脈網ヲ構成ス

〔五〕掌骨背側動脈 *A. metacarpea dorsalis ulnaris* ハ大約豌豆骨

ノ上部ニ於テ尺骨動脈ヨリ銳角ヲ以テ起リ内

尺骨筋ノ腱下ヨリ尺骨ヲ廻旋シ手背ニ至リ小

指背側ノ尺骨側縁ノ指背動脈ト成テ下行シ小

指背側ノ尺骨側ニ分佈シ稀ニハ腕骨背側動脈

及掌側動脈ヲ枝別シ或ハ第四背側骨間動脈ヲ

枝別スル者アリ

〔六〕淺掌骨掌側動脈 *A. metacarpea volaris subl. ulnaris* ハ大ニノ
橈骨動脈ノ同名枝ト吻合シ以テ淺掌動脈弓ヲ
構成ス

〔七〕深掌骨掌側動脈 *A. metacarpea volaris prof. ulnaris* ハ小ニメ
掌骨掌側動脈ヲ枝別シ小指球ノ筋間ヲ過リ手
掌ノ深部ニ至テ橈骨動脈ノ同名枝ト吻合シ以
テ深掌動脈弓ヲ構成ス ○掌骨掌側動脈 *A. metacar-*
pea volaris ulnaris ハ小指掌側ノ尺骨側ニ分佈ス

膊肘關節動脈網 *Rete cubitale S. articulare cubiti*

膊肘關節動脈網 膊肘動脈網 ハ密網ニシテ中副動脈、橈側
副動脈、上下兩尺側副動脈、返廻橈骨動脈、返廻骨
間動脈、返廻尺骨動脈 前ノ枝梢ヨリ形成シ膊肘
後ノ枝梢ヨリ形成シ
關節ヲ纏絡シ同關節ノ全部ニ血液ヲ貢ク者ナ
リ

腕骨動脈網 *Rete carpium*

腕骨動脈ハ其背側ヨリハ掌側ニ於テ弱小ナリ
ト雖モ然レモ亦猶背側動脈ニ於ル如ク動脈網
ヲ形成ス名テ腕骨掌側動脈網ト云フ

〔腕骨掌側動脈網〕 *Rete carpium volare* ハ手腕ノ掌側ニ位

シ前骨間動脈ノ前枝、深掌動脈弓ノ返廻枝、橈骨及尺骨動脈ノ腕骨掌側枝ノ會合ヨリ形成シ手腕關節ノ骨及靱帶ニ分佈ス

[腕骨背側動脈網] *Pete carpeum dorsale* ハ前骨間動脈ノ後枝、橈骨及尺骨動脈ノ腕骨背側枝ノ會合ヨリ形成メ以テ淺深ノ二層ヲ成ス ○淺腕骨背側動脈

網 *Pete carp. dorsale superficiale* ハ深層ヨリ微弱ニメ總腕背側靱帶ノ背側ニ位シ深腕骨背側動脈網 *Pete c. d. prof.* ハ直ニ手腕ノ背側ニ位シ關節、腕骨及靱帶ニ分佈スルノ外尙下端ヨリ掌骨ノ第二第三及第四

骨間腔ノ背側骨間動脈ヲ枝別ス

[背側骨間動脈] *Aa. intermetacarpae dorsales* ハ第二第三及第

四背側骨間筋ノ背側ヲ下行シ枝別ヲ同筋ニ布キ首節ノ基底ノ間ニ至レハ各肉又狀ニ分岐シテ二枝ヲ成ス之ヲ指背動脈ト名ク而メ背側骨間動脈ハ骨間腔ノ上端ニ於テハ穿行枝ニ依テ強メラレ首節ノ基底ノ間ニ於テハ交通枝ニ依テ總指掌側動脈ト連接ス

[指背動脈] *Aa. digitales dorsales* ハ第二乃至第五指ノ對向緣ニ分佈シ橈側緣ノ者ハ尺側緣ノ者ト吻合シ

又指掌動脈ト吻合ス

淺掌動脈弓 *Arcus volaris sublimis*

〔淺掌動脈弓〕ハ手掌筋膜ト屈指筋ノ腱トノ間ニ
横位シ凸側ハ指ニ對向シ尺骨動脈ノ強大ナル
枝ト橈骨動脈ノ微小ナル枝トノ吻合ヨリ形成
シ凸側ヨリ手ノ淺在諸筋ニ分佈スル所ノ小枝
ヲ支別スルノ外向第二第三及第四總指掌側動
脈ヲ枝別ス

〔總指掌側動脈〕 *Aa. digit. voll. communes* ハ各屈指筋ノ腱間

ヲ下行シ交通枝ニ由テ背側骨間動脈及深掌動

脈弓ニ連リ掌指關節ノ部位ニ至レハ銳角ヲ以
テ肉又狀ニ分岐シ二枝ヲ成ス之ヲ指掌動脈ト
名ク

〔指掌動脈〕 *Aa. digit. voll. propriae* ハ第二指ヨリ第五指ノ

對向緣ニ分佈シ以テ橈側緣ノ者ハ尺側緣ノ者
ト吻合シ又指背動脈ト吻合ス

深掌動脈弓 *Arcus volaris profundus*

深掌動脈弓ハ淺弓ヨリ小ニシテ屈指筋ノ腱及内
轉拇筋ノ一部ト掌骨ノ基底トノ間ニ横位シ橈
骨動脈ノ強大ナル枝ト尺骨動脈ノ微小ナル枝

トノ吻合ヨリ形成シ上凹側ヨリハ腕骨掌側動
 脈網ニ向テ返廻枝ヲ枝別シ下凸側ヨリハ三條
 ノ掌側骨間動脈ヲ枝別ス
 [掌側骨間動脈] *Aa. intermetacarpae volares S. interossea volares* ハ各
 骨間筋ノ掌側ニ沿テ下行シ穿行枝ヲ支別シ骨
 間筋ニ枝別ヲ分佈シ掌骨ノ頭間ニ至テ總指掌
 側動脈ニ開口ス ○ 穿行枝 *Rr. perforantes* ハ掌骨間關
 節ノ直下ニ於テ骨間筋ヲ穿通シ背側骨間動脈
 ニ至テ連リ背側骨間動脈ヲ強ムル者ナリ

[丙] 胸部大動脈幹 *Aorta thoracica*

胸部大動脈幹ハ脊柱ニ沿テ後縱隔洞内ヲ下
 行シ横隔膜ノ大動脈幹裂孔ニ於テ腹部大動脈
 幹ニ移行シ脊柱ノ如ク彎曲ス而シテ始ハ脊柱ノ
 左側ニ位スト雖ニ漸々右方ニ傾キ下部ハ脊柱
 ノ前側ニ位シ前ハ左肺根及心嚢ニ界シ後ハ脊
 柱ニ界シ右側ハ奇靜脈、胸管及食管ニ隣接シ
 食管ハ胸部大動脈幹ノ上部ニ於テハ其幹ノ右側ニ位スト
 雖ニ下部ニ至ルニ從テ漸々左前方ニ傾キ下部ニ於テハ其
 幹ノ前側ニ位ス半奇靜脈ハ始ハ胸部大動脈幹ノ左側ヲ上
 行スト雖ニ漸次ニ其幹ノ後側ヲ斜斷シ奇靜脈ニ開口ス
 左側ハ直ニ胸膜ヨリ被ハル、者ナリ
 胸部大動脈幹ノ分枝ハ胸廓ト胸腔内諸臟ニ分

佈ス故ニ今別テ體壁枝ト内臟枝トノ二種ト爲ス

〔イ〕體壁枝

肋間動脈 一名後肋間動脈 又下肋間動脈 *Aa. intercostales aorticae & costales posteriores*

ores 5. inferiores ハ其數大約各側九條 稀ニハ十條アリテ

第三肋間腔ヨリ第十一肋間腔ニ分佈シ胸部大

動脈幹ノ後側ヨリ二列ヲ將テ發生ス左側ノ管

ハ大動脈幹ノ位置ニ準シ右側ノ者ヨリ短クシ

テ交感神經節狀索ノ後側ヲ横斷シ起首ヨリ胸

壁ノ如ク彎曲シ右側ノ者ハ長クノ食管、胸管及

奇靜脈ノ後側ヲ胸椎體ニ沿テ右方ニ向テ走り

胸椎體ノ如ク凸側ノ前方ニ向フ所ノ彎曲ヲ形

成シ其後チ始テ胸壁ノ如ク彎曲ス在上ノ肋間

動脈ハ胸部大動脈幹ヨリ銳角ヲ以テ起リ右側

ノ者ハ胸椎體ノ前面ヲ越テ上行シ左側ノ者ハ

肋骨頸ヲ越テ上行シ在下ノ肋間動脈ハ直角ヲ

以テ起リ各肋骨ノ頸間ニ於テ背枝ヲ支別シ胸

膜及後横胸筋ノ後側ニ沿テ肋間ヲ外走シ内肋

間筋ノ後縁ヨリ内外肋間筋ノ間ニ至レハ銳角

ヲ以テ上下ノ二終枝ニ分岐ス上強ヲ名テ下肋

骨枝ト云ヒ下小ヲ名テ上肋骨枝ト云フ

[イ]背枝 *R. dorsalis* ハ同名ノ神經枝ト共ニ前肋横
靱帶ノ内側ヲ後走シ横突起ノ間ニ至レハ筋
枝ト脊柱枝トニ分岐ス○〔筋枝〕*R. muscularis* ハ復
岐レテ内外二枝ト成リ内枝ハ内走シテ脊柱
溝内ニ位スル諸筋及背皮ノ中部ニ分佈シ外
枝ハ外走シ薦骨脊柱筋及外皮ニ分佈ス〔脊柱
枝〕*R. spinalis* ハ椎間孔ヨリ脊柱管内ニ至レハ岐
レテ三枝ト成リ一ハ前枝ニシテ脊柱管ノ前壁
ニ分佈シ一ハ後枝ニシテ脊柱管ノ後壁ニ分佈

シ一ハ脊髓枝ニシテ脊髓神經ニ沿テ脊髓ニ分
佈シ脊髓硬膜ニ分佈スル所ノ小枝ヲ支別ス

[ロ]下肋骨枝 *R. infracostalis* ハ即チ肋間動脈ノ末梢

ニシテ在上肋骨ノ下縁ヲ肋骨溝ニ沿テ走り〔ハ〕

上肋骨枝 *R. supracoastalis* ハ在下肋骨ノ上縁ニ沿テ

走り共ニ内乳動脈ノ肋間枝ト吻合シ以テ弓
狀ヲ成シ肋間筋及横隔膜ノ一部ニ枝別ヲ布
キ淺胸筋背筋及腹筋ノ一部ニ分佈スル所ノ
穿行枝ニ依テ腋窩動脈ノ胸壁ヲ下行スル枝
ト吻合シ又爛乳ニ分佈ス

〔ロ〕内臓枝

内臓枝ハ細小ニシテ其起首及員數甚々不同ナル者ナリ○今之ヲ其分佈スル領地ニ從テ大別シテ後心囊動脈、氣管枝動脈、食管動脈及後縱隔動脈ト爲ス

〔一〕後心囊動脈 *Aa. pericardiacae posteriores* ハ小枝ニシテ心囊

ノ後壁ニ分佈ス

〔二〕氣管枝動脈 一名下氣管枝動脈 *Aa. bronchiales* ハ全數三條 右側

左側ニシテ右氣管枝動脈ハ左上氣管枝動脈ト共

ニ一小幹ヲ以テ下行大動脈幹ノ上部ヨリ起リ

左下氣管枝動脈ハ其下部ヨリ起リ 右氣管枝動脈

肋間動脈ヨリ起ル者アリ 各同側ノ氣管枝ニ向テ前下方ニ走

リ食管心囊及氣管枝淋巴腺ニ枝別ヲ分佈シ氣

管枝ノ後側ヲ傳ハリ肺ノ實質ニ分佈ス

〔三〕食管動脈 *Aa. oesophageae* ハ四五條ノ小動脈ニシテ胸

部大動脈幹ノ前壁ヨリ起リ食管ニ至レハ各岐

レテ上行枝ト下行枝ト成リ上行枝ハ在上ノ下

行枝ト吻合シ下行枝ハ在下ノ上行枝ト吻合シ

最上ノ食管動脈ノ上行枝ハ氣管枝動脈及下甲

狀腺動脈ノ食管枝ト吻合シ最下食管動脈ノ下

行枝ハ左帽胃動脈及横隔膜動脈ノ枝ト吻合ス
食管動脈ハ在上ノ者ヨリ在下ノ者ニ
向テ漸次其大サヲ増加スル者ナリ

〔四〕後縱隔動脈 *Aa. mediastinales posteriores* ハ數條ノ小動脈
ニソ心嚢ノ後壁、後縱隔洞内ノ結締組織、淋巴腺
及諸管ニ分佈シ最下ノ者ハ上横隔膜動脈 *Aa. phre-*
nicae superiores ト成テ横隔膜ノ椎骨部ノ上面ニ分佈
ス

解剖學要卷之十終

正誤

卷之七十二葉九行 生齒ハ〔活齒〕
同二十四葉十八行 下口スハ〔下行ス〕
同四十七葉四行 右側ヨリハ〔左側ヨリ〕
同五十八葉四行 扁平上皮フハ〔扁平上皮ヲ〕
同六十五葉十四行 走ラシメハ〔走ラズシテ〕
同七十葉四行 發音器フハ〔發音器ヲ〕
同七十二葉十二行 彎ンハ〔彎シ〕
卷之八十一葉二十行 攝護線ハ〔攝護腺〕
同十三葉四行 筋織膜ハ〔筋織膜〕

同四十葉五行 *Folliculi* ハ [*Folliculi*]

同四十三葉十九行 *Hydatides* ハ [*Hydatides*]

同四十六葉九行 註文子宮口ハ子宮口

同六十二葉十二行 側縁ハ〔側縁〕

卷之九二十六葉二十行 分撒シハ〔分撒シ〕

同二十九葉七行 註文隣按シハ〔隣接シ〕

同三十三葉四行 *M. testis* ハ [*M. rectus*]

同四十一葉六行 *galeni* ハ [*Galenii*]

同四十七葉二行 固有筋ハ〔固有筋〕

同四十七葉二十行 *auriculae* ハ [*auriculae*]

二九ノ三六七

陸軍本病院
海軍本病院
東京大學醫學部
東京府病院

官版御用所

拙舖累世書籍ヲ鬻キ近年醫書及ヒ翻譯書ヲ專
ニス都鄙一般醫學大家著述シ玉フ所アレバ多
クハ拙舖ニ發兌ヲ命セラル故ニ海内新刻ノ醫
書ハ必ス備エテ以テ漏スナカラントス仰願
クハ書ヲ求メ玉フノ諸君子高顧アラシマテ

東京馬喰町三丁目五番地 英蘭堂 島村利助
本郷春水町三丁目壹番地 同 支店

