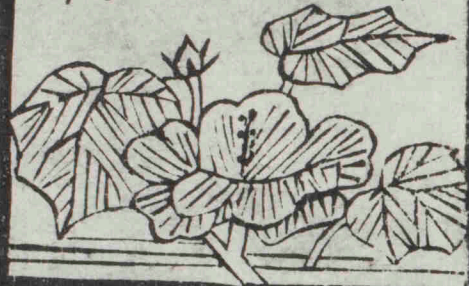

解剖攬要

田口和美編輯

十三下
大尾

慶應義塾
醫學部
圖書室



217





X
k 11-1

F 13
カ-26

491.1
Ka-4
13
No. 2417

12 K 11-1



富士川文庫

2477

解剖攬要卷之十三下

目次

(三) 脊髓神經

(甲) 頸椎神經

頸神經叢


(イ) 短神經

(ロ) 長淺神經

(一) 小後頭神經

(二) 大耳神經

(三) 下頸皮下神經



解剖攬要 卷之十三下 目次 一 二 日 氏 藏 版

〔四〕鎖骨上神經

〔六〕長深神經

〔二〕下行項神經

〔三〕胸鎖乳嘴筋及僧帽筋枝

〔三〕橫隔膜神經

膊神經叢

〔一〕短神經

〔二〕肩胛背側神經

〔三〕肩胛上神經

〔三〕腋窩神經

〔四〕肩胛下神經

〔五〕後胸廓神經

〔六〕前胸廓神經

〔七〕鎖骨下神經

〔日〕長神經

〔二〕內膊皮神經

〔三〕中膊皮神經

〔三〕外膊皮神經

〔四〕正中神經

〔五〕尺骨神經

〔六〕橈骨神經

○〔乙〕背椎神經

〔丙〕腰椎神經

股神經叢

〔イ〕短神經

〔二〕腸骨下腹神經

〔三〕腸骨鼠蹊神經

〔三〕腰鼠蹊神經

〔四〕外精系神經

〔ロ〕長神經

〔二〕外股皮神經

〔三〕股神經

〔三〕鎖閉神經

〔丁〕薦骨神經及尾閭骨神經

薦骨神經叢

〔イ〕短神經

骨盤内ニ循佈スル者

骨盤外ニ循佈スル者

〔三〕上臀神經

〔三〕下臀神經

〔三〕總陰部神經

〔四〕長神經

〔一〕後股皮神經

〔二〕坐骨神經

尾閭骨神經叢

第三章 交感神經系統

〔一〕節狀索

〔甲〕頸部

〔乙〕胸部

〔丙〕腹部即腰薦骨部

〔三〕神經叢

〔甲〕頭及頸神經叢

〔乙〕胸腔神經叢

〔丙〕腹腔及骨盤腔神經叢


解剖攬要卷之十三下目次終

解剖攬要卷之十三下

東京大學教授 從六位田口和美 編輯

(二) 脊髓神經 *Nr. spinales*

脊髄神經ハ全數三十一對ニシテ各前後ノ二根ヲ
 以テ脊髄ヨリ起リ脊柱ノ椎間孔ヨリ出ル者ナ
 リ○今脊髄神經ヲ脊柱ノ部位ニ從ヒ大別シテ
 頸椎神經八對背椎神經十二對腰椎神經五對薦
 骨神經五對及尾閭骨神經一對ト爲シ稀ニハ全數
三十二對ニ
ノ薦骨神經六對ノ者アリ或之ヲ其出ル所ノ椎間孔
ハ尾閭骨神經二對ノ者アリ
 ノ上界ヲ成ス椎骨ニ從テ算フト雖モ頸椎神經



田口氏藏版

ニ於テハ後頭骨下ヨリ出ル所ノ神經ヲ以テ第一對ト爲ス者ナリ
 脊髓神經ノ前根即運動根ハ第一頸椎神經ヲ除クノ外ハ後根ニ比スレハ細小ニシテ前柱ノ灰白質ヨリ發シ數條ノ小纖維束ト爲リテ前側溝及其近部ヨリ脊髓ノ質内ヲ出レハ相集束シ一條ノ大束ヲ成ス後根即知覺根ハ後柱ノ灰白質ヨリ發シ前根ノ纖維束ヨリモ強厚ナル小纖維束ト爲リテ脊髓ノ質内ヲ出レハ亦相集束シテ一條ノ大束ヲ成シ第五薦骨神經及尾閭骨神經ニ於テハ其出ル所ノ終末錐體ノ前索ト後

索ノ相膠着スルノミナラス亦脊髓ノ左右各半側部ノ相膠着スルカ故ニ前後兩根相集束シ恰モ單根ノ形狀ヲ現ハス者ナ 鋸齒狀靱帶ヲ以テ相分界シ各側ニ於テ前後二條ノ縱列ヲ現ハス而シテ各神經根ノ大小ハ其幹ノ大小ニ準シ各幹ノ大小ハ其循佈スル部分ノ廣狹ニ準シ又脊髓ノ各部ノ容積ニ準ス故ニ第五腰椎神經ハ最大ニシテ尾閭骨神經ハ最小ナリ 脊髓神經根ノ間隔ハ既ニ論述セルカ如ク椎間孔ノ間隔ノ準リニ増加セザルカ故ニ第一頸椎神經ニ於テハ其根最短クシテ脊髓硬膜囊ノ側部ニ向テ地平ニ走ルト雖モ下部ニ至ルニ從

チ漸長ト成リ漸長ト成ルニ從テ脊髓硬膜囊ノ側部ニ向テ斜ニ走リ第二腰椎神經以下ニ至レハ直線ニ下行シ彼ノ終線ニ併行ニ走リ馬尾ノ形狀ヲ呈ハシ硬膜囊ノ下端ヲ充實ス又各神經ノ前後根ハ脊髓硬膜囊ノ側部ニ至ルニ從テ漸々相近接シ硬膜ヲ穿チ前根ト後根ハ多クハ各別ニ硬膜ヲ穿ツ者ナリ其膜ノ管狀鞘内ニ入レハ後根ハ膨大シテ紡錘狀ヲ爲シ前側ニ凹溝ヲ現ハシ前根ト相會合シテ圓幹ヲ成ス○後根ノ紡錘狀膨大ヲ名テ脊髓神經節 *Ganglion spinale* ト云フ

脊髓神經節 一名椎間神經節 *Ganglion intervertebrale* ハ其色灰白ニ稀

ハ赤色ヲ帶フル者アリ殊ニソ大小ハ後根ノ大小ニ準シ前側ノ凹溝中ニ前根ヲ擁シ頸椎、背椎及腰

椎神經ニ於テハ椎間孔内ニ位シ薦骨神經ニ於テハ薦骨管内ニ位シ尾閭骨神經稀ニハ終末ノ後

根ハ硬膜囊内ニ於テ神經節ヲ現ハシ又前根ト相會合スル者ナリ

尾閭骨神經節ノ位置ハ變換シ易クシテ或ハ其根ノ起首ニ近ク位シ或ハ終末ニ近ク位スル者アリ

脊髓神經幹ハ交感神經ノ脊柱管枝ト相會シ椎

骨竇神經ヲ成ス所ノ小枝ヲ支別シ頸椎、背椎及

骨竇神經ヲ成ス所ノ小枝ヲ支別シ頸椎、背椎及

骨竇神經ヲ成ス所ノ小枝ヲ支別シ頸椎、背椎及

骨竇神經ヲ成ス所ノ小枝ヲ支別シ頸椎、背椎及

腰椎神經ニ於テハ短クシテ椎間孔内ニ於テ前後ノ二枝ニ分レ各別ニ椎間孔ヲ出ツ薦骨神經及尾閭骨神經ニ於テハ長クシテ上四對ノ薦骨神經ハ薦骨管内ニ於テ前後ノ二枝ニ岐ル第五薦骨神經ハ薦骨角ノ近部ニ至リテ分岐シテ前後ノ二枝ヲ成シ尾閭骨神經ハ尾閭骨角ノ近部ニ至リテ分岐シテ前後ノ二枝ヲ成ス
後枝 *Rr. Posteriores* ハ第一及第二頸椎神經ヲ除クノ外ハ前枝ヨリモ細小ニシテ頸椎、背椎及腰椎神經ニ於テハ椎間孔ヨリ横突起ノ間ヲ後方ニ向テ

走り上四對ノ薦骨神經ニ於テハ後薦骨孔ヨリ出テ背筋ノ深層及動物性管ヲ被フ所ノ外皮後頭、項、背、腰及臀部等ニ分佈シ前枝 *Rr. anteriores* ハ椎骨ノ横突起及薦骨ノ前ヲ前外方ニ向テ走り一條或二ノ交通枝ニ由テ交感神經ノ節狀索ト联接シ頸椎ノ横突起、腰椎ノ横突起及薦骨ノ前側ト其部ノ筋間トニ至リテ交互相吻合シ背椎神經ニ於テハ其吻合稀ニシテ
Plexus nervorum spinalium ナ成シ植物性管ノ管體及内臟腦髓神經ノ分布セザル諸部ニ分佈スル者ナリ

〔甲〕頸椎神經 一名項椎神經 又頸髓神經 Nn. spinales cervicales

第一頸椎神經乃至第四頸椎神經及第七第八頸椎神經ノ根ハ細小ノ纖維ニ由テ近位ノ者ト相联接シ又第一頸椎神經ノ後根ハ前根ヨリモ細小ニシテ自餘ノ頸椎神經ノ後根ニ比スレハ前部ヨリ脊髓ノ實質ヲ出テ細キ纖維ニ由テ副神經ノ根或ト相联接スル者ナリ 稀ニハ舌下神經ノ根ト相联接スル者アリ第一頸椎神經一名後頭下神經 N. infraoccipitalis S. suboccipitalis ハ後頭骨ト載域ノ後弓トノ間ヨリ側塊部ノ後ヲ過キ椎骨動脈下ニ至リテ分岐シ前後ノ二枝ヲ成ス

○〔後枝〕ハ前枝ヨリ較大ニシテ椎骨動脈下ヲ後方ニ走り上下斜頭筋ト後大直頭筋ノ間ニ至レハ

數枝ニ分レ上下斜頭筋後大後小直頭筋及頭半

棘筋ニ分佈ス稀ニハ下斜頭筋ヲ穿テ行スル所ノ小枝ニ由テ第二頸椎神經ノ後枝ト吻合スル者アリ

第二頸椎神經ハ下斜頭筋ノ前ヲ前方ニ向テ走

リ同筋ノ下緣ニ至レハ分岐シテ前後ノ二枝ヲ

成ス○〔後枝〕ハ前枝ヨリモ強大ニシテ下斜頭筋ノ

下緣ヲ廻轉シ廻旋椎後頭骨短筋ト頭半棘筋ト

ノ間ニ至レハ上行枝ト下行枝トヲ枝別シ所謂

大後頭神經 一名内後頭神經 N. occipitalis major ト成リ凹側ノ上

方ニ向フ所ノ弓形ヲ爲シ内上方ニ向テ上行シ
同筋ニ枝別ヲ分佈シ頭半棘筋及僧帽筋ノ腱質
ヲ鑽透シ後頭動脈ノ内側ヨリ後頭ノ皮下ニ至
レハ漸次分岐シテ數枝ト成リ後頭及頭蓋頂ノ
外皮ニ分布シ小後頭神經ノ分枝ト吻合ス○上
行枝ハ頭長筋、頭半棘筋及夾板筋ニ分佈シ稀ニハ
ノ内縁ニ於テ後頭ノ外皮ニ分佈下行枝ハ頭半棘筋ノ
尖頭ニ分佈シ第三頸椎神經ノ後枝ト吻合スル
者ナリ

第三乃至第八頸椎神經ノ後枝ハ頭半棘筋ノ外

側ニ至リテ分岐シ内外二枝ヲ成ス○〔内枝〕中上
位ノ者ハ項半棘筋ト錯綜筋トノ間ヨリシ下位
ノ者ハ項半棘筋ノ筋束間ヨリ夾板筋及僧帽筋
ヲ穿行シ断裂筋ノ項部、頭半棘筋、項半棘筋及棘
間筋ニ枝別ヲ送り項部ノ外皮ニ分佈ス〔外枝〕ハ
夾板筋、頭長筋、項長筋及項腸肋筋ニ分佈ス
第一頸椎神經ノ前枝ハ椎骨動脈下ヨリ載域ノ
横突起ヲ越エ其動脈ノ内側ヲ走リ前小直頭筋
ト側直頭筋ノ間ヨリ出テ同筋ニ小枝ヲ分佈シ
自餘ノ頸椎神經ノ前枝ハ前後横突起間筋ノ間

ヨリ中斜角筋及肩胛舉筋ト前大直頭筋、頸長筋
及前斜角筋トノ間ヲ外方ニ向テ走り稀ニハ中斜角筋ヲ穿通

シ或ハ肩胛舉筋ヲ穿通スル者アリ同筋ニ小枝ヲ分佈シ一條或二ノ

交通枝ニ由テ交感神經ノ頸部ト联接シ第一第二

四頸椎神經ハ上頸神經節ト联接シ第五頸椎神經ハ中頸神經節第六第七及第八頸椎神經ト联接スル者

トス交感神經ノ條第一ハ第二ノ上行枝ト吻合シ

テ蹄係ヲ爲シ第二ノ下行枝ハ第三ト吻合シ第

三ハ第四ト吻合シ第四ノ下行枝ハ第五ト吻合

シ亦順次ニ蹄係ヲ爲シ第一ト第二トノ吻合枝及第二ト第三トノ吻合枝ハ細小ニシテ

縱徑ニ走り第三ト第四トノ吻合枝ハ強大ニシテ屢數條ヨリ形成シ斜ニ下外方ニ向テ走り第四ト第五トノ間ニハ屢數ト

合枝ノ缺テ現ハ以テ所謂頸神經叢ヲ構成シ自餘

ノ頸椎神經ノ前枝及第一背椎神經ノ前枝ノ大

部ハ銳角ヲ以テ交互相吻合シ所謂膊神經叢ヲ

構成スル者ナリ

頸神經叢 *Plexus cervicalis*

頸神經叢一名項叢ハ中斜角筋及肩胛舉筋ノ上部

ノ前ニ於テ内頸靜脈及總頸靜脈ノ後ニ位シ胸

鎖乳嘴筋ヲ以テ被ハレ交通枝ニ由テ迷走神經

ノ節狀叢及舌下神經幹ト联接シテ蹄係狀ヲ成

シ數條ノ筋神經ト皮下神經トヲ分派スル者ナ

リ○今之ヲ大別シテ長短ノ二種ト爲シ又長神
經ヲ別テ淺深ノ二種ト爲ス

〔イ〕短神經

短神經ハ頸神經叢ヨリ起リ或ハ叢根ヨリ起リ
テ深頸筋ニ循佈スル者ヲ總稱ス其第一頸椎神
經ヨリ起ル者ハ側直頭筋、前小直頭筋及前大直
頭筋ニ分佈シ第二乃至第四頸椎神經或同神經ヨ
リ起ル者ハ前大直頭筋及頸長筋ニ分佈シ又第
四頸椎神經ヨリ起ル者ハ前斜角筋ノ上部、肩胛
舉筋及中斜角筋ニ分佈ス

〔ロ〕長淺神經

長淺神經ハ即チ小後頭神經、大耳神經、下頸皮下
神經及鎖骨上神經ノ四神經ニノ專ラ外皮ニ分
佈スル者ナリ

〔一〕小後頭神經 一名外後頭神經 N. occipitalis minor S. externus S.

anterior ハ第三頸椎神經ヨリ起リ 屢第二頸椎神經ヨリ
起ル者アリ 胸鎖乳嘴筋ノ後緣ヨリ同筋ノ終臑

ヲ越エ大約大後頭神經ト大耳神經トノ中間ヲ

後頭ニ向テ上行シ數枝ニ分レ後頭ノ前部ノ外

皮ニ分佈シ 屢耳翼ノ凸面ニモ 大後頭神經及耳後神

經ノ分枝ト吻合ス

(二)大耳神經 一名項耳神經 *N. auricularis magnus S. auricularis cervicalis* ハ頸

神經叢中ノ最大枝ニシテ或ハ第三頸椎神經ヨリ

シ或ハ第三頸椎神經ト第四トノ蹄係ヨリ起リ

稀ニハ第二頸椎神經ト第三胸鎖乳嘴筋ノ後縁ノ中

部ヲ廻轉シ同筋ノ外面ト潤頸筋トノ間ヲ上行

シ外耳ノ近部ニ至レハ分歧シテ前後ノ二枝ヲ

成ス ○〔前枝〕即〔下耳神經〕 一名顔面枝又耳枝 *N. auricularis inferior S. R.*

facialis S. auricularis ハ漸次分歧シテ數枝ト成リ耳下腺

枝ヲ支別シ耳垂ノ頭蓋側ヲ過リ一部ハ耳翼ノ

凸面ノ下半部ノ外皮ニ分佈シ一部ハ耳軟骨ヲ

鑽透シ凹面ノ外皮及外聽道ノ外皮ニ分佈ス〔後

枝〕即〔淺耳後神經〕 一名乳頭枝 *N. auricularis posterior superficialis S. R.*

mastoidens ハ前枝ヨリモ強大ニシテ頭蓋ト外耳トノ

間溝ヲ上行シ乳嘴突起上ノ外皮及外耳ノ上部

ノ外皮ニ分佈シ前枝ノ如ク耳下腺枝ヲ支別ス

耳下腺枝 *Br. parotidæi* ハ數條ノ小枝ニシテ一部ハ耳下腺ニ分佈シ一部ハ耳下腺ヲ鑽通シテ顳部ノ外皮ニ分佈スル者ナリ

(三)下頸皮下神經 一名淺頸神經 *N. subcutaneus colli inferior S. superficialis colli*

ハ第三頸椎神經ヨリ大耳神經ト總幹ヲ以テ起

リ或ハ各別ニ起リ 或ハ第二頸椎神經ト第三トノ蹄係ヨリ起リ或ハ第四頸椎神經ト第三

起ル者アリトノ蹄係ヨリ 胸鎖乳嘴筋ノ後縁ヲ大耳神經ノ直
 下ニ沿テ廻轉シ外頸靜脈ノ内側ヲ横斷シ胸鎖
 乳嘴筋ト潤頸筋ノ間ニ至レハ分岐シテ上下ノ
 二枝ヲ成ス○〔上枝〕即〔上行枝〕一名中頸 皮下神經 R. ascendens S.
 subcutaneus colli medius ハ上行シ上頸皮下神經ノ下行枝
 ト吻合シ分岐シテ數枝ト成リ潤頸筋ヲ穿テ頤
 下部ノ外皮及前頸ノ上半部ノ外皮ニ分佈ス〔下
 枝〕即〔下行枝〕一名下頸 皮下神經 R. descendens S. N. subcutaneus colli inferior ハ前
 下方ニ向テ走り前頸ノ下半部ノ外皮ニ分佈シ
 又上頸皮下神經ノ分枝ト吻合シ顎下部及頤下

部ノ外皮ニ分佈ス

〔四〕鎖骨上神經 *Nn. supraclaviculares* ハ三四條ノ小幹ニ

第三頸椎神經ト第四トノ蹄係及第四頸椎神經
 ヨリ起リ淺項動脈ヲ越エ大鎖骨上窩ノ脂肪中
 ナ下行シ漸次八條乃至十條ニ分岐シ胸鎖乳嘴
 筋ト僧帽筋ノ間ヨリ淺頸筋膜ヲ穿テ前中後ノ
 鎖骨上神經ヲ成ス○〔前鎖骨上神經〕*Nn. supraclaviculares*
anteriores ハ胸鎖乳嘴筋ノ起首部及鎖骨ノ胸骨端ヲ
 越テ下行シ胸骨ノ柁柄ヲ被フ部ノ外皮ニ分佈
 シ又胸鎖關節ニ枝別ヲ送ル〔中鎖骨上神經〕*Nn. sup.*

praeclaviculares medi: ハ鎖骨ノ幹部ヲ越テ下行シ鎖骨下

ノ外皮ニ分佈シ(後鎖骨上神經) Nn. supraclaviculares posterior-

es ハ僧帽筋ノ前縁ヨリ鎖骨ノ肩峯端ヲ越テ後

走シ肩峯及肩胛ノ外皮ニ分佈ス

〔ハ〕長深神經

長深神經ハ即チ下行項神經、胸鎖乳嘴筋及僧帽

筋枝、横隔膜神經等ニノ專ラ筋ニ分佈スル者ナ

リ

〔一〕下行項神經 N. cervicalis descendens ハ第二及第三頸椎神

經ヨリ起リ稀ニハ第四頸椎神經相合シテ一小幹ト

成リ頸脉幹鞘ヲ越テ下内方ニ向テ下行シ肩胛

舌骨筋ノ腹間腱ノ近部ニ至リテ舌下神經ノ下

行枝ト會合シ所謂舌下神經蹄係ヲ爲シ肩胛舌

骨筋ノ後腹、胸骨舌骨筋及胸骨甲狀筋ニ分佈ス

〔二〕胸鎖乳嘴筋及僧帽筋枝ハ兩三條ニシテ第二及

第三頸椎神經ト兩神經ノ蹄係ヨリ起リ一部ハ

副神經ノ外枝ニ至リテ聯リ外枝ト共ニ胸鎖乳

嘴筋及僧帽筋ニ分佈シ一部ハ直ニ胸鎖乳嘴筋

ニ分佈ス

〔三〕横隔膜神經 一名内呼 N. phrenicus S. respiratorius internus ハ第

十一

四頸椎神經ヨリ起リ第三頸椎神經ヨリ小枝ヲ受ケ内下方ニ向テ斜ニ前斜角筋ノ前ヲ下行シ又第五頸椎神經ヨリ小枝ヲ受ケ稀ニハ小枝ニ由テ中頸神經節ト联接シ或ハ下頸神經節、迷走神經及舌下神經ノ下行枝ト联接スル者アリ上行項動脈ノ外側ヨリ鎖骨下動脈ヲ越エ同動脈ト靜脈トノ間ヲ經テ胸腔内ニ至レハ又第五頸椎神經或第六頸椎神經ヨリ小枝ヲ受ケ第五或ハ第六頸椎神經ヨリ來會スル所ノ小枝ハ多クハ鎖骨下靜脈ノ前側ヲ下行スル者内乳靜脈ノ後側ヲ斜斷シ胸膜囊ノ尖頂ノ前面ヲ越エ肺根ノ前ヨリ心囊ト心囊胸膜ノ間ヲ下後方ニ向テ下行シ心囊枝 *R. pericardiacus* 及胸膜

枝 *Rr. pleurales* ヲ支別シ心囊枝ハ數條ニ胸膜ニ分佈ス胸膜ノ上面ニ至リテ放線狀ニ分散スル所ノ數枝ニ分岐シ一部ハ横隔膜ノ肋骨部ニ分佈シ一部ハ横隔肚腹枝 *Rr. phrenico-abdominales* ト爲リテ横隔膜ヲ鑽通シ或ハ大靜脈幹孔及食管孔ヲ通過シ椎骨部ニ至リテ分佈シ交感神經ノ分枝ト相會合シテ所謂横隔膜神經叢ヲ成ス横隔膜神經ノ循行ハ左右各側ニ於テ微シク相異ナリ左側ノ者ハ右側ノ者ヨリ稍後方ヲ走リ心尖ヲ廻轉シテ凹側ノ前方ニ向フ所ノ彎弓ヲ成シ右側ノ者ハ左側ノ者ヨリ稍前方ニ位シ右無名靜脈ノ外側ヨリ上大靜脈幹ノ外側ヲ下行スル者ナリ

膊神經叢 *Plexus brachialis*

膊神經叢 一名腋窩神經叢 Plexus axillaris ハ大鎖骨上窩ノ下部

ヨリ腋窩ノ上部ニ位シ前斜角筋ト中斜角筋ト

ノ間ヲ斜ニ下外方ニ向テ下行スル所ノ第五乃

至第八頸椎神經 上位ノ神經ヨリ下位ノ者ニ向テノ前漸次地平ノ位置ヲ現ハス者ナリ

枝ト第一肋骨ヲ越エ上外方ニ向テ鎖骨下動脈

ノ後ヲ上行スル所ノ第一背椎神經ノ前枝ノ大

部トヨリ合成スル者ナリ

第五及第六頸椎神經ノ前枝ハ鎖骨下動脈ノ上

方ニ位シ相合シテ一幹ヲ成シ又分レテ二枝ヲ

成ス第七頸椎神經ノ前枝ハ分岐シテ二枝ト成

リ其一ハ第五及第六頸椎神經ノ聯合ヨリ成ル

所ノ上枝ニ至リテ接合シ其一ハ下枝ニ至リテ

接合ス第八頸椎神經ノ前枝ハ鎖骨下動脈ノ後

ニ位シ第一背椎神經ノ前枝ノ大部ト相合シテ

一幹ヲ成シ再ヒ分レテ二枝ト成リ以テ腋窩ニ

至ルニ從テ漸次集合シ腋窩動脈ノ始部ヲ間擁

スル所ノ上下後ノ三幹ヲ成シ又肩胛背側神經

肩胛上神經前後胸廓神經及鎖骨下神經ヲ支別

ス

上神經幹ハ外膊皮神經ト正中神經ノ上脚トヲ

成シ下神經幹ハ正中神經ノ下脚、尺骨神經、中膊皮神經及内膊皮神經ヲ成シ後神經幹ハ腋窩神經、橈骨神經及肩胛下神經ヲ成ス者ナリ。○今膊神經叢ヨリ分派スル所ノ諸神經ヲ大別シテ長短ノ二種ト爲ス

〔イ〕短神經

短神經ハ即チ肩胛背側神經、肩胛上神經、腋窩神經、肩胛下神經、前後胸廓神經及鎖骨下神經ニシテ胸廓及肩胛帶ニ分佈スル者ナリ

〔一〕肩胛背側神經 一名胸廓神經又ニ *dorsalis scapulae* *S. thoracicus* 後胸神經ト名ク

S. pectoralis posterior ハ第五頸椎神經ヨリ起リ中斜角筋ノ起首部ヲ穿テ後方ニ走リ同筋ニ枝別ヲ送り項部ノ深筋ト肩胛舉筋ノ間ニ至レハ下方ニ彎シ肩胛舉筋ニ枝別ヲ送り同筋ノ内縁ニ沿テ下行シ菱形筋ニ至リテ分佈ス 稀ニハ亦後上鋸筋ニモ分佈スル者アリ

〔二〕肩胛上神經 一名肩胛神經 *N. suprascapularis* *S. scapularis* *S. scapularis*

superior ハ第五頸椎神經ノ外側ヨリ起リ 稀ニハ第五頸椎神經トノ聯合ヨリ成ル所 中斜角筋ニ小枝ヲ分佈シ ノ短幹ヨリ起ル者アリ 肩胛舌骨筋ノ起首部ヲ越エ 稀ニハ肩胛舌骨筋ノ後腹下ヲ通過スル者アリ

外後方ニ向テ走り横肩胛静脈ト共ニ上横肩胛
靱帶下ヨリ肩胛截痕ヲ經テ棘上湟ニ入り棘上
筋ニ枝別ヲ布キ肩胛骨頸截痕ヨリ棘下湟ニ至
レハ分岐シテ數枝ト成リ棘下筋ニ分佈ス

〔三〕腋窩神經 一名廻旋上膊神經 N. axillaris S. circumflexus brachii ハ後神經

幹ヨリ分派シ後廻旋上膊動靜脈ニ沿行シ肩胛
關節ノ囊狀靱帶ニ枝別ヲ分佈シ大小ノ圓筋ノ
間ヲ經テ上膊ノ後側ニ至レハ分岐シテ大小不
同ノ三枝ヲ成ス〔其一〕ハ最大ニ上膊骨頸ヲ廻
轉シ三角筋ニ分佈シ〔其一〕ハ上方ニ彎シ小圓筋

ニ分佈シ〔其一〕ハ即チ後膊皮神經 一名上膊皮神經 N. cutaneus brachii

posterior S. cutaneus superior ニシテ三角筋ト三頭膊筋ノ長頭

ノ間ヨリ上膊ノ後側ノ外皮ニ分佈ス

〔四〕肩胛下神經 N. subscapulares ハ上中下ノ三條アリ〔其

上〕N. subscapularis superior ハ第五及第六頸椎神經ヨリ成

ル短幹ノ下枝ヨリ起リ下後方ニ向テ走り肩胛

下筋ニ分佈ス〔其中〕N. subscapularis medius ハ後神經幹ヨ

リ起リ 或ハ腋窩神經ヨリ起ル者アリ 或ハ肩胛下筋ノ前ヲ斜

ニ外下方ニ向テ走り同筋ニ小枝ヲ分佈シ大圓

筋ニ至リテ分佈ス〔其下〕N. subscapularis inferior ハ即チ〔胸

解音掛要
卷之十一
田口氏持編

背神經] *N. thoracodorsalis* ニシテ中肩胛下神經ノ如ク後

神經幹ヨリ起リ或ハ腋窩神經ヨリ起リ或ハ肩胛下動

脈ノ胸背枝ニ沿行シ瀾背筋ニ分佈ス

[五]後胸廓神經 一名長胸神經又外 *N. thoracicus posterior* *S. thoracicus*

longus *S. respiratorius externus* ハ三根ヲ以テ第五及第六頸椎

神經ヨリ起リ稀ニハ第七頸椎神經中斜角筋ノ筋束

間ヲ外方ニ向テ下行シ第七頸椎神經ヨリ起ル所ノ一

外方ニ向テ下 同筋ノ抵止部ノ近部ニ至レハ相合

シテ一條ト成リ長胸動脈ニ沿テ肩胛下筋ト前

大鋸筋ノ間ヲ下行シ前大鋸筋ニ分佈ス

[六]前胸廓神經 一名内及外胸廓 *Nn. thoracici anteriores* *S. thoracici*

externus et internus *S. pectorales anteriores* ハ二條ニシテ[其一]ハ第五

ト第六頸椎神經トノ聯合ヨリ成ル短幹ヨリ起

リ鎖骨下動靜脈ノ前ヨリ鎖骨ノ下ヲ下行シ[其

一]ハ第七頸椎神經ヨリ起リ鎖骨下動脈ノ後側

ヨリ靜脈ノ前側ヲ過リ鎖骨ノ下ヲ下行シ胸廓

ノ前面ニ至レハ交互相綜錯シ以テ大小ノ胸筋

ニ分佈シ又上在ノ者ハ小枝ヲ肩峯鎖骨關節ニ

分佈ス

[七]鎖骨下神經 *N. subclavius* ハ第五頸椎神經ヨリ起リ

日口氏藏反

多クハ横隔膜神經ノ前斜角筋ヲ越エ前内下方ニ向
根ト共ニ起ル者ナリ
テ下行シ鎖骨下筋ニ至リテ分佈ス

〔ロ〕長神經

長神經ハ即チ内中外ノ三膊皮神經、正中神經、尺
骨神經及橈骨神經等ニシテ上肢ニ分佈スル者ナ
リ

〔一〕内膊皮神經 一名小膊皮神經 N. cutaneus medialis S. internus S. brachii minor

ハ下神經幹ノ後側ヨリ分派シ腋窩靜脈ノ後ヨ
リ内側ヲ下行シ第二肋間神經ノ側穿行枝 胸膊神經
ヲ云ト吻合シ腋窩及上膊内後側ノ上部ノ外皮

ニ小枝ヲ分佈シ上膊ノ中部ヨリ筋膜ヲ穿チ其

内後側ノ下部ノ外皮ニ分佈ス

〔二〕中膊皮神經 一名大膊皮神經 N. cutaneus medius S. brachii major

ハ下神經幹ヨリ分派シ 稀ニハ尺骨神經ヨリ分派シ或ハ二根ヲ以テ下神經幹ト尺骨
神經トヨリ分 腋窩靜脈ノ内側ヨリ尺骨神經ノ前

側ヲ過リ貴要靜脈ニ沿テ下行シ上膊ノ外皮ニ

小枝ヲ分佈シ分レテ掌側枝ト尺側枝トノ二枝

ト成リ上膊筋膜ノ半月狀裂孔ヨリ筋膜下ヲ出

ル者ナリ ○〔掌側枝〕 又前 R. cutaneus volaris ハ貴要靜脈ノ

外側ヲ下行シ貴要中靜脈下ヲ横斷シ 稀ニハ貴要中靜脈上ヲ

横断スル二頭筋腱膜ヲ越エ前膊ノ前側ニ至レハ
漸次數枝ニ分岐シ前膊ノ掌側ノ外皮ニ分佈シ

〔尺側枝〕又背枝 R. cutaneus ulnaris S. dorsalis antibrachii ハ貴要靜脈ノ

内側ヲ下行シ前膊ノ尺骨側ノ外皮ニ分佈ス

〔三〕外膊皮神經 一名筋皮神經 又外皮下神經 N. cutaneus lateralis S. externus S. mus-

culocutaneus ハ上神經幹ヨリ分派シ腋窩動脈ノ後側

ヲ外方ニ向テ走り烏喙膊筋ヲ鑽通シ二頭膊筋

ト内膊筋ノ間ヲ下外方ニ向テ下行シ數條ノ筋

枝ヲ烏喙膊筋、二頭膊筋及内膊筋ニ分佈シ 二頭膊筋及内

膊筋枝ハ小枝ヲ膊肘關節ノ囊狀
鞴帶ノ前壁ニ分佈スル者ナリ 二頭膊筋ノ終腱ト膊

橈骨筋ノ間ニ至リテ膊肘關節ノ上部ノ外皮ニ

小枝ヲ分佈シ上膊筋膜ヲ穿テ皮下ニ至レハ分

岐シテ二枝ト成リ頭中靜脈ノ前ト後トヲ下行

シ前小ノ者ハ前膊ノ橈側及掌側ノ外皮ニ分佈

シ又拇指球ノ外皮ニ分佈ス外大ノ者ハ前膊ノ

橈側ヨリ其背側ヲ下行シ橈骨神經ノ外枝ト吻

合シ相共ニ拇指ノ橈側縁ニ分佈スル者ナリ

〔四〕正中神經 N. medianus ハ腋窩動脈ヲ間擁スル所ノ

二脚上下ヲ以テ上下ノ兩神經幹ヨリ起リ上膊動

脈ニ沿テ其前側ヨリ内側ヲ下行シ膊肘關節ノ

上部ニ至リテ廻前圓筋、長掌筋、内橈骨筋及淺總指屈筋ニ分佈スル所ノ二枝稀ニハ三枝ヲ支別シ又膊肘關節囊狀靱帶ノ前壁ニ小枝ヲ分佈シ膊肘關節ノ囊狀靱帶ノ前壁ニハ亦廻前圓筋枝モ分佈スル者ナリ二頭筋腱膜下ヨリ尺骨動脈ヲ越エ廻前圓筋ノ頭間ニ至レハ分レテ深淺ノ二枝ヲ成ス

〔イ〕深枝即前骨間神經一名内骨間神經 *N. interosseus anterior S. In-*

termus ハ淺枝ヨリ細小ニシテ骨間靱帶ノ前側ニ沿テ前骨間動脈ト共ニ深總指屈筋ト長屈指筋ノ間溝ヲ下行シ兩筋ニ枝別ヲ送り廻前方

筋ニ至リテ分佈シ手腕關節囊狀靱帶ノ前壁ニ小枝ヲ分佈ス

〔ロ〕淺枝ハ即チ本幹ノ連續ニシテ前膊前側ノ全

筋内尺骨筋、廻前方筋及深總指屈筋ノ一部ハ之ヲ除クニ枝別ヲ分佈シ正中

動脈ニ沿テ淺總指屈筋ト深總指屈筋ノ間ヲ

下行シ長掌枝ヲ支別シ總指屈筋ノ腱ト共ニ

手腕關節ノ前側ヲ經テ腕骨固有掌側靱帶下

ニ至リ爰ニ分岐シテ内外ノ兩終枝ヲ成ス○

〔外枝〕ハ内枝ヨリモ小ニシテ拇指球ノ筋、拇指ノ掌側ノ橈尺兩側緣及示指ノ橈側緣ニ分佈ス

ル所ノ數枝ヲ成シ〔内枝〕ハ更ニ分レテ二枝ト成リ以テ示指、中指及食指ノ掌側ノ對向縁ニ分佈スル所ノ總指枝 *Rr. digitales communes* ヲ成ス

〔長掌枝〕一名長掌皮枝又 *R. palmaris longus* *S. cutaneus palmaris longus*

S. N. cutaneus palmaris longus ハ前膊ノ中部ニ於テ正中神經ノ淺枝ヨリ起リ手腕關節ノ上方ニ至リテ内橈骨筋ノ終腱ノ内縁ノ近部ヨリ筋膜ヲ穿テ前膊下端ノ外皮、拇指球ノ外皮及手掌ノ外皮ニ分佈ス

〔拇指球枝〕ハ腕骨固有掌側靱帶下ニ於テ起リ

同靱帶ノ下縁ヲ廻リ上方ニ向テ返行シ短外轉拇筋及對小指拇筋ニ至リテ分佈ス〔拇指枝〕

ハ分レテ肉又狀ヲ爲シ拇指ノ橈側縁ト尺側

縁トニ分佈シ稀ニハ短外轉拇筋ニ小尺側縁ノ者

ハ拇指ト示指トノ間ニ緊張セル皮襞ニ數條

ノ小枝ヲ分佈ス〔示指枝〕ハ示指ノ橈側縁ニ分

佈シ示指ト拇指トノ間ニ緊張セル皮襞及第

一蟲様筋ニ小枝ヲ分佈ス

〔總指枝〕中ノ外位ノ者ハ第二蟲様筋ニ小枝ヲ

分佈シ肉又狀ニ分歧シテ示指ノ尺側縁ト中

解剖學 卷之十三

指ノ橈側縁ニ分佈シ内位ノ者ハ第三蟲様筋ニ小枝ヲ分佈シ交通枝ニ由テ尺骨神經ト聯接シ分レテ二枝ト成リ中指ノ尺側縁ト食指ノ橈側縁ニ分佈ス以上ノ諸枝ハ手掌ニ於テハ屈指筋ノ隄上ヨリ淺掌動脈弓下ヲ走リ稀ニハ各總指動脈ノ示指枝及各總指枝ヲ鑽通シ其下側者テ走ルアリ手掌ノ外皮ニ數條ノ小枝ヲ分佈シ各指枝ハ各指掌動脈ノ前ヲ走リ各指間ノ皮襞ニ小枝ヲ分佈スル者ナリ

(五)尺骨神經 *N. ulnaris S. cubitalis* ハ下神經幹ヨリ分派シ

腋窩動脈及上膊動脈ノ内側ヨリ内筋間靱帶ノ後側ヲ上尺側副動脈ニ沿テ下行シ上膊骨ノ尺骨溝及内尺骨筋ノ頭間ヲ經テ前膊ノ前側ニ至リ内尺骨筋ノ上膊頭下ニ於テ膊肘關節囊狀靱帶ノ後側ニ佈ク所ノ小枝ヲ支別シ又兩三枝ヲ内尺骨筋及深屈指筋ニ分佈シ深屈指筋ノ前ヲ過リ前膊ノ中部ヨリ尺骨動靜脈ノ内側ニ沿テ内尺骨筋下ヲ下行シ掌側枝及背側枝ヲ支分シ總腕靱帶ト腕骨固有掌側靱帶ノ間ニ至リ分岐シテ淺深ノ二終枝ヲ成ス

解剖學 卷之十三 下 二十一 日口氏藏版

〔イ〕掌側枝 一名長掌枝 R. palmaris S. palmaris longus n. ulnaris ハ前膊

ノ上部ニ於テ尺骨神經ノ外側ヨリ起リ尺骨

動脈ニ沿テ下行シ一條乃至三條ノ皮枝ヲ支

別シ尺骨動脈ニ分佈ス 皮枝ハ筋膜ヲ穿テ前膊ノ下

ナル者ナリ

〔ロ〕背側枝 R. dorsalis n. ulnaris ハ掌側枝ト同等ノ高サ

ニ於テ尺骨神經ヨリ起リ 或ハ其下部ヨリ起ル者アリ 内尺骨

筋下ヨリ同筋ノ終腱ト尺骨トノ間ヲ下行シ

尺骨ノ下部ヲ廻轉シ前膊ノ背側ニ至リテ手

腕關節ノ後側ノ外皮ニ枝別ヲ送り筋膜ヲ穿

チ尺骨小頭ノ部位ニ至リ分レテ大小ノ二枝

ヲ成ス○〔小枝〕ハ手及小指ノ背側ノ尺側縁ニ

分佈シ〔大枝〕ハ手背ニ至リテ順次肉叉狀ニ分

岐シテ三枝ト成リ一ハ小指ト食指トノ背側

ノ對向縁ニシ一ハ食指ト中指トノ對向縁ニ

分佈シ一ハ橈骨神經ヨリ大小不同ノ交通枝

ヲ受ケ中指ノ橈側縁ニ分佈ス

〔ハ〕淺枝ハ更ニ分岐シテ三枝ヲ成ス〔其一〕ハ小

指球ノ外皮及短掌筋ニ分佈ス 稀ニハ第四蟲標筋

別ヲ分佈ス〔其二〕ハ小指掌側ノ尺側縁ニ分佈シ

〔其三〕ハ正中神經ノ總指枝ト交通枝ニ由テ聯
 接シ數條ノ皮神經及尿管神經ヲ支別シ分レ
 テ二枝ト成リ小指ト食指トノ掌側ノ對向線
 ニ分佈ス

〔二〕深枝ハ亦分歧シテ二枝ヲ成ス〔其一〕ハ
 骨ノ直前ヨリ小指球ノ三筋ニ分佈シ〔其二〕ハ
 外轉小指筋ト短屈小指筋ノ間ヨリ手掌ノ深
 部ニ入り稀ニハ小指球筋ニ分佈スル者アリ凸側ノ前方ニ
 向フ所ノ弓形ヲ成シテ屈指筋ノ腱ト深掌動
 脈弓ノ間ヲ橈側ニ向テ彎行シ凸側ヨリハ第

三第四蟲様筋及第二第三第四掌側骨間筋ニ
 枝別ヲ分佈シ凹側ヨリハ手腕關節囊狀靱帶
 ノ前側ニ分佈スル小枝ヲ支別シ内轉拇筋及
 第一背側骨間筋ニ至リテ分佈ス

〔六〕橈骨神經一名筋螺 旋狀神經 *radialis S. musculospiralis* ハ膊神經叢

中ノ最大ナル者ニシテ後神經幹ヨリ分派シ腋
 窩動脈及尺骨神經ノ後ヨリ潤背筋、大圓筋及三
 頭膊筋ノ長頭ノ前ヲ經テ同筋ノ内外二頭ノ間
 ニ入り上膊骨ノ螺旋狀溝ヲ深膊動脈及下橈側
 副動脈ト共ニ下外方ニ向テ下行シ後上膊皮神

經、筋枝及後下膊皮神經ヲ支別シ上膊骨ト外筋
間韌帶トノ裂孔ヨリ出テ膊橈骨筋ト内膊筋ト
ノ間溝底ヲ下行シ同筋ニ支別ヲ分佈シ溝内ニ
於テ分岐シテ深淺ノ二枝ヲ成ス

〔イ〕後上膊皮神經 皮一名後中 cutaneus brachii posterior medius S.

cutaneus posterior superior ハ三頭膊筋ノ長頭ノ前ニ於テ

橈骨神經ヨリ起リ 屬三頭膊筋ノ長頭枝ト共ニ總幹ヲ以テ起ル者アリ 上膊
ノ後側ノ外皮ニ分佈ス

〔ロ〕筋枝ハ三條アリ〔其一〕ハ三頭膊筋ノ長頭ニ
分佈シ〔其二〕ハ腋窩ノ下部ニ於テ橈骨神經ヨ

リ起リ尺骨神經ト共ニ内筋間韌帶ノ後側ヲ
上尺側副動脈ニ沿テ下行シ三頭膊筋ノ内頭
ニ分佈シ稀ニハ膊肘關節囊狀韌帶ニ分佈ス
ル者アリ名テ尺側副行枝 *R. collateralis ulnaris n. radialis* ト

云フ〔其三〕ハ三頭膊筋ノ外頭ニ枝別ヲ輸リ内
頭ノ實質中ヲ上膊ノ外側ニ向テ下行シ同頭
ニ枝別ヲ分佈シ尺骨ノ鶯嘴突起ノ外側ヨリ
小肘筋ニ至リテ分佈シ又膊肘關節囊狀韌帶
ニ枝別ヲ分佈ス

〔ハ〕後下膊皮神經 cutaneus posterior inferior ハ三頭膊筋

ノ内外二頭ノ間ニ於テ橈骨神經ヨリ起リ本
幹ニ沿テ下外方ニ向テ走リ或ハ三頭筋ノ外頭
ヲ穿行スル者アリ
上膊骨ノ外上踝ノ部位ニ至リテ筋膜ヲ鑽通
シ上膊ノ側面ノ外皮ニ枝別ヲ分テ上膊ノ下
端ノ後側ヨリ前膊ノ後側ノ外皮ニ分佈ス

〔三〕深枝 一名深橈
骨神經 *N. radialis profundus S. R. muscularis* ハ長短ノ

外橈骨筋ニ枝別ヲ分佈シ廻後筋ヲ穿テ稀ニハ
同筋ノ
前ヲ通過セ
ル者アリ 同筋ニ數小枝ヲ分佈シ前膊後側筋
ノ淺深二層ノ間ニ至レハ總指伸筋、固有小指
伸筋及外尺骨筋ニ枝別ヲ輪リ分岐シテ二枝

ト成リ一ハ長外轉拇筋及短伸拇筋ニ分佈シ
一ハ長伸拇筋及固有示指伸筋ニ數枝ヲ分佈

シ所謂後骨間神經 一名外骨
間神經 *N. interosseus posterior S. externus*

ト成リテ同名動脈ト共ニ骨間靱帶ノ後側ヲ
下行シ稀ニハ長伸拇筋ノ起
首ヲ穿通スル者アリ 總指伸筋ノ腱鞘ヲ過

リ手腕關節ノ囊狀靱帶ニ至リテ分佈ス

〔ホ〕淺枝 一名淺橈
骨神經 *N. radialis superficialis S. R. cutaneus* ハ深枝ヨ

リモ細小ニシテ膊橈骨筋ノ筋腹下ヨリ橈骨動
脈ノ外側ヲ下行シ同筋ノ終腱下ヲ經テ前膊
ノ後側ニ至リテ筋膜ヲ穿通シ更ニ分レテ内

外ノ二枝ヲ成ス○〔外枝〕ハ外膊皮神經ト吻合
シ拇指球ノ外皮及拇指ノ背側ノ橈側緣ニ分
佈ス〔内枝〕ハ漸次肉又狀ニ分岐シテ四枝ト成
リ尺骨神經ノ背側枝ノ中指、食指及小指ノ對
向緣ニ於ケルカ如ク拇指示指及中指ノ背側
ノ對向緣ニ分佈スル者ナリ然ト雖モ其關係
各人不同ニシテ橈骨神經ノ中指枝ヨリ尺骨神
經ノ中指枝ニ交通枝ヲ輸リ橈骨神經ノ正中
線ヲ越テ中指ノ尺側緣ニ分佈シ或ハ尺骨神
經ヨリ橈骨神經ニ交通枝ヲ輸リ尺骨神經ノ

正中線ヲ越テ中指ノ橈側緣ニ分佈スル者アリ
總テ各指ノ掌側ノ橈尺兩側緣ヲ走ル所ノ神經
ハ背側ヲ走ル者ニ比スレハ強大ニシテ專ラ掌側
ニ分佈シ又中節及爪節ノ背側ニ枝別ヲ分佈ス
背側ノ神經ハ掌側ノ神經ノ分枝ト吻合シ拇指
ニ於テハ爪節ニ至ルマテ盡ク分佈スト雖モ自
餘ノ四指ニ於テハ只首節ノ背側ニノミ分佈ス
ル者ナリ

〔乙〕背椎神經 Nn. spinales dorsales

背椎神經 一名胸椎神經又助 *Nn. spinales thoracici S. intercostales* ハ

其幹短クシテ 第一背椎神經ハ最大第二乃至第九背椎神經ニ至レ

ハ再ヒ強大ト 胸椎ノ椎間孔ヨリ出テ 第一背椎神經ハ

胸椎トノ間ヨリ出テ第十二背椎神經ハ 前肋間韌帶ノ

内縁ニ至リ分岐シテ前大後小ノ二枝ヲ成ス

〔一〕後枝 一名背枝 *Rr. posteriores S. dorsales* ハ肋間動脈ノ背枝ト

共ニ胸椎ノ横突起ノ間ヲ後方ニ向テ走り肋骨

舉筋ノ後ニ至レハ各相分岐シテ内外ノ二枝ヲ

成ス者ナリ 上七對ノ者ニ於テハ内枝強大ニシテ

〔イ〕内枝ハ内方ニ彎シ棘狀突起ニ向テ走り斷

裂筋、旋背筋、項背兩半棘筋、背棘筋及背皮ニ分

佈シ又上七對ノ者ニ於テハ背筋ノ淺層ヲ穿

テ肩胛及項部ノ外皮ニ分佈ス

〔ロ〕外枝ハ外方ニ彎シ長背筋ト腸肋筋ノ間ヲ

外後方ニ向テ走り同筋、項長筋、項腸肋筋、肋骨

舉筋及背皮ニ分佈シ下五對ノ者ニ於テハ僧

帽筋、潤背筋及後下鋸筋ヲ穿テ背部、腰部及臍

部ノ外皮ニ分佈ス

〔三〕前枝即肋間神經 一名肋骨 *Nn. intercostales S. subcostales* ハ前

肋横韌帶ノ前ヨリ肋間腔ニ入り 第十二肋間神經ハ

ヲ走ル者ナリ故ヲ以テハルレル氏單條或二ノ交通枝ニ
 ハ之ヲ取テ第一腰椎神經ト爲ス
 由テ交感神經ノ節狀索ト联接シ内側ヨリ胸膜
 及内胸筋膜ヲ以テ被ハレ肋間動脈ノ下側ニ沿
 テ内外肋間筋ノ間ヲ外前方ニ向テ走り稀ニハ分岐シテ上
 下ノ二枝ト成リ上枝ハ上在肋骨ノ下緣ニ沿ヒ下枝ハ下在
 肋骨ノ上緣ニ沿テ走り復タ吻合シテ單條ト成ル者アリ
 後横胸筋及内外肋間筋ニ枝別ヲ分佈シ後鋸筋
 ニ枝別ヲ輸リ第一乃至第四肋間神經ハ後上鋸筋ニ枝別ヲ輸リ第九乃至第十一肋間神經ハ後下鋸筋ニ枝別ヲ輸ル者ナリ肋間腔ノ中間ノ近傍ニ至レハ分岐シ
 テ内外ノ二枝ヲ成ス者ナリ○第一肋間神經ノ
 外枝ハ外枝中最大ニシテ既ニ述フルカ如ク第一

肋骨ヲ越テ上行シ膈神經叢ノ下幹ヲ補成ス自
 餘ノ肋間神經ノ外枝ハ胸廓及腹壁ノ側部ヲ穿
 チ專ラ外皮ニ分佈ス其第二ヨリ第七ニ至ル者
 ナ名テ胸皮神經ト云ヒ第八ヨリ第十二ニ至ル
 者ヲ名テ腹皮神經ト云フ内枝中第一ヨリ第七
 ニ至ル者ハ肋間腔ヲ走ル之ヲ前肋間神經ト名
 ケ第八ヨリ第十二ニ至ル者ハ腹筋ノ間ヲ走ル
 之ヲ腹筋神經ト名ク後述ニ分佈シ又第四乃至

〔イ〕胸皮神經一名側穿枝 又淺枝ト名ク *Nn. cutanei pectorales S. Rr. perforantes*

laterales S. superficiales ハ外肋間筋及前大鋸筋ヲ穿テ胸

解剖學要 卷之十三 下

壁ヲ出レハ更ニ前後ノ二枝ニ分岐ス○〔前枝〕
ハ大胸筋ノ下縁ヲ前上方ニ向テ廻轉シ爛乳
季肋部及上腹部ノ外皮ニ分佈シ又第四乃至
第六胸皮神經ノ前枝ハ乳腺ニ分佈ス〔後枝〕ハ
潤背筋ノ外下縁ヲ後方ニ向テ廻轉シ肩胛及
背部ノ外皮ニ分佈ス第二胸皮神經ノ後枝ハ
自餘ノ者ニ比スレハ強大ニシテ腋窩ニ至リテ
二部ニ分岐シ一部ハ内膊皮神經ト吻合シ一
部ハ腋窩ノ外皮ニ分佈ス之ヲ名テ胸膊神經

N. thoracico-brachialis ト云フ

第三胸皮神經ノ後枝モ亦腋窩ノ外皮ニ枝別ヲ分佈スル者ナリ

〔ロ〕腹皮神經 *Nn. cutanei abdominales* ハ胸皮神經ヨリモ

強大ニシテ外肋間筋及外斜腹筋ヲ穿通スレハ
更ニ分岐シテ前後ノ二枝ヲ成ス○〔前枝〕ハ後
枝ヨリモ強大ニシテ前下方ニ向テ斜行シ腹壁
ノ側部及前部ノ外皮ニ分佈シ第十二胸皮神
經ノ前枝ハ腸骨櫛ヲ超テ下行シ臍部ノ外皮
ニ分佈ス〔後枝〕ハ後方ニ向テ彎行シ腰部ノ外
皮ニ分佈ス

〔ハ〕前肋間神經 一名深枝 *Nn. intercostales anteriores S. Rr. profundis* ハ各

肋間腔ヲ走り内外肋間筋、前橫胸筋、直腹筋及

角部
田口氏

横腹筋ノ上端ニ枝別ヲ分佈シ胸骨ノ近部ニ至レハ所謂前穿行枝 *Rr. perforantes anteriores* ト爲リテ大胸筋ノ起首部ヲ穿テ胸骨、大胸筋及爛孔ノ内部ヲ被フ所ノ外皮ニ分佈ス

〔三〕腹筋神經 *Nn. musculares abdominales* 中四上ノ者ハ内外肋間筋ニ枝別ヲ分佈シ第八乃至第十二肋軟骨ノ後ヨリシ終末ノ者ハ第十二肋骨下ヨリ横腹筋ト内斜腹筋トノ間ヲ下前方ニ向テ斜行シ斜腹筋及横腹筋ニ枝別ヲ送り直腹筋鞘ニ至リテ復タ同筋及三稜腹筋ニ枝別ヲ分佈

シ前肋間神經ノ如ク前穿行枝ト成リテ直腹筋鞘ノ前壁ノ白條ニ近接セル部ヲ穿テ腹壁ノ前部ノ外皮ニ分佈ス

〔丙〕腰椎神經 *Nn. spinales lumbales*

腰椎神經 一名腹椎神經 又腰髓神經 *Nn. lumbares* ハ其幹短クシテ腹椎

ノ椎間孔ヲ出レハ 第一腰椎神經ハ第一ト第二腹椎トノ間ヨリ出テ第五腰椎神經ハ第五腹椎

ト薦骨トノ間ヨリ出ル者ナリ 分岐シテ前大後小ノ二枝ヲ成ス

〔一〕後枝ハ第一ヨリ第五ニ向テ漸次細小ト成リ腹椎ノ横突起ノ間ヲ後方ニ向テ走り内枝ト外枝トニ分岐ス ○〔丙〕枝ハ断裂筋、棘間筋及腰部ノ

解剖學要 卷之十三下 三十 日口氏

外皮ニ分佈シ〔外枝〕ハ横突起間筋、及薦骨脊柱筋ニ分佈シ又臀部ノ外皮ニ分佈ス之ヲ名テ上臀皮神經 *Nn. cutanei clunium superiores S. subcutanei glutei* ト云フ

〔二〕前枝ハ後枝ニ反シテ第一ヨリ第五ニ向テ漸次強大ト爲リ上四腰椎神經ノ前枝ハ大腰筋ト方形腰筋ノ間及大腰筋ノ筋束間ヲ前外方ニ向テ走り第五腰椎神經ノ前枝ハ大腰筋ノ内縁ノ後ヲ下行シ一條或二ノ交通枝ニ由テ交感神經ノ節狀索ト联接シ第一第二及第三腰椎神經ノ前枝ト第四腰椎神經ノ大部ハ相接合シテ所謂

股神經叢一名腰神經叢ヲ形成シ第四腰椎神經ノ小部ト

第五腰椎神經ノ前枝ハ薦骨神經叢ヲ補成スル

者ナリ

股神經叢 *Plexus cruralis S. lumbales*

第一腰椎神經ノ前枝ハ數部ニ分岐シ其大部ハ

股神經叢ノ最上枝腸骨下腹神經ヲ云フト交感神經ノ交通

枝トナ成シ一部ハ第十二肋間神經ニ向テ上行

シ一部ハ第二腰椎神經ニ向テ下行スル者ナリ

○第一腰椎神經ノ前枝ノ下行枝ハ椎體ノ側面

ヲ鉛直ニ下行シ第二腰椎神經ニ聯リ以テ蹄係

狀ヲ成シ第二腰椎神經ノ前枝ヨリ第一ト第二
腰椎神經間ノ蹄係ニ相對峙シテ起ル所ノ下行
枝ハ第一腰椎神經ノ下行枝ニ比スレハ尙ホ強
大ニソ下外方ニ向テ下行シ分レテ内外ノ二條
ト成リ其内小ハ第三腰椎神經ヲ超テ下行シ第
四腰椎神經ニ至リテ聯合シ其外大ハ第三腰椎
神經ニ至リテ聯合ス第三腰椎神經ノ前枝ハ二
部ニ分歧シ一部ハ第四腰椎神經ノ分枝ト相合
シテ所謂股神經ヲ成シ一部ハ第四腰椎神經ノ
分枝ト相合シテ鎖閉神經ヲ成ス第四腰椎神經

ハ股神經ト鎖閉神經ニ分枝ヲ輸ルノ外尙薦骨
神經叢ニ分枝ヲ輸ル者ナリ
股神經叢ハ大腰筋ノ筋束間ニ位シ同筋及方形
腰筋ニ支別ヲ分佈シ股神經及鎖閉神經ノ外尙
腸骨下腹神經、腸骨鼠蹊神經、腰鼠蹊神經、外精系
神經及外股皮神經ヲ分派ス○今股神經叢ヨリ
分派セル所ノ神經ヲ大別シテ長短ノ二種ト爲
ス
〔イ〕短神經
短神經ハ即チ腸骨下腹神經、腸骨鼠蹊神經、腰鼠

蹊神經及外精系神經ノ四神經ニ骨盤帶ニ分
佈スル者ナリ

(一) 腸骨下腹神經 *N. Ilio-hypogastricus* ハ第一腰椎神經ノ
前枝ノ一系ト成リテ股神經叢ヨリ起リ大腰筋
ヲ穿テ方形腰筋ノ上縁ヲ越エ終末肋間神經ニ
併行シテ横腹筋ノ内面ヲ外下方ニ向テ走り腸
骨櫛ノ前部ノ上方ニ至リテ横腹筋ヲ鑽通スレ
ハ直ニ外枝ヲ支別シ同筋ト内斜腹筋トノ間ヲ
前方ニ向テ下行シ同筋ニ數枝ヲ分佈シ最下ノ
腹筋神經及腸骨鼠蹊神經ノ分枝ト吻合シ内枝

ト成リテ終ル者ナリ

(イ) 外枝即腸骨枝 *R. externus S. Iliacus* ハ腸骨櫛ヲ越テ

下行シ臍部ノ前部ノ外皮ニ分佈シ(ロ)内枝即

下腹枝 *R. internus S. hypogastricus* ハ鼠蹊管ノ上方ヨリ

外鼠蹊輪ノ上部及陰阜ノ外皮ニ分佈ス

(二) 腸骨鼠蹊神經 *N. Ilio-inguinalis* ハ第一ト第二腰椎神

經トノ蹄係ヨリ起リ或ハ第一腰椎神經ヨリ起リ或ハ
第二腰椎神經ヨリ起ル者アリ

大腰筋ヲ穿テ腸骨下腹神經ニ併行シ外下方ニ

向テ走り横腹筋ノ破裂ヨリ同筋ト内斜腹筋ノ

間ニ入り腸骨前上棘ノ近部ニ至レハ分岐シテ

解剖學要 卷之十三 下

大小ノ二枝ヲ成ス其〔小枝〕ハ内外ノ斜腹筋ヲ穿
テ下行シ股鞘張筋及縫匠筋ノ起首部ヲ被フ所
ノ外皮ニ分佈シ〔大枝〕ハ横腹筋ト内斜腹筋ノ間
チ「プーパルト」氏靱帶ニ沿テ内下方ニ向テ走リ
同筋ニ枝別ヲ輸リ外鼠蹊輪ヨリ陰阜、陰莖根ノ
外皮、陰囊ノ前壁及大陰唇ノ上部ニ分佈ス

〔三〕腰鼠蹊神經一名鼠蹊神經 *N. lumbosacralis S. inguinalis* ハ第二腰

椎神經ノ一系ト成リテ股神經叢ヨリ起リ或ハ
ト第三腰椎神經トノ起ル者アリ大腰筋ノ内縁ニ至リテ腸腰筋
膜ヲ穿通シ同筋ノ前ヲ下行シ内股輪ノ近部ニ

至レハ兩三條ニ分岐シ股弓ノ直下ヨリ大腿管
ニ入り同管ノ前壁ヲ穿テテ大腿ノ内面ト前面
トヲ界スル外皮ニ分佈ス

〔四〕外精系神經一名外陰部神經 *N. spermaticus externus S. pudendus externus* ハ

單根或ニ根ヲ以テ第一腰椎神經ヨリ起リ或ハ第一
ト第二腰

椎神經トヨリ起ル者アリ腰鼠蹊神經ト共ニ腸腰筋

膜ヲ穿テ或ハ其神經ノ近部ヨリ腸外腸骨動靜脈ノ

前ヲ斜ニ下行シ精系女子ハ子宮圓靱帶ノ後ニ至リテ外腸

骨動脈ニ小枝ヲ分佈シ精系ト共ニ外鼠蹊輪ヲ

出レハ二部ト成リ一部ハ精系ニ沿テ下行シ舉

畢筋及肉様膜等ニ分佈シ一部ハ大腿内面ノ陰囊ニ界スル部及陰阜ノ外皮ニ分佈ス女子ニ於テハ外鼠蹊輪

チ被フ所ノ外皮及大陰唇ニ分佈スル者ナリ

腰鼠蹊神經及外精系神經ハ屢總幹ヲ以テ起レ

ル者アリ之ヲ名テ陰部股神經N. genitocruralisト云ヒ

腰鼠蹊神經ヲ股枝R. femoralis nervi genitocruralisト名ケ外精

系神經ヲ陰部枝R. genitalis n. genitocruralisト名ク

〔ロ〕長神經

長神經ハ即チ外股皮神經、股神經及鎖閉神經ノ

三神經ニシテ下肢ノ前側ト内側トニ分佈スル者

ナリ

〔一〕外股皮神經一名前外皮神經 N. cutaneus femoris lateralis S. anterior externus

ハ單根或ニ根ヲ以テ第二ト第三腰椎神經トノ蹄

係ヨリ起リ大腰筋ヲ穿テ腸骨筋ヲ越エ腸腰筋

膜上ヲ斜ニ下外方ニ向テ走リ稀ニハ腸腰筋膜下ヲ走ル者アリ腸

骨前上棘ノ直下ヨリ「プ」バルト「氏」靱帶ト大腿

筋膜トノ聯合部ヨリ鑽通シ縫匠筋ノ頭前ニ至レ

ハ二枝或ニ枝ニ分岐シ其〔後枝〕又外ハ淺筋膜ヲ穿

テ股鞘張筋ヲ越エ後下方ニ向テ下行シ大腿後

側ノ外皮ニ分佈シ〔前枝〕ハ淺筋膜ヲ穿テ直線ニ

下行シ大腿ノ外側及後側ノ外皮ニ分佈ス

(三)股神經 一名大腿神經又 N. cruralis S. femoralis ハ股神經叢

ノ最大枝ニシテ既ニ論述セルカ如ク四上ノ腰椎

神經纖維ヨリ合成シ 殊ニ第三及第四腰椎神經ノ纖維ヨリ合成スル者ナリ 始ハ

腸腰筋ノ兩頭ノ間溝ノ深部ニ位スト雖モ同溝

ニ沿ヒ腸腰筋膜下ヲ下外方ニ向テ下行スルニ

從ヒ漸次表出シ「プーパルト」氏靱帶下ヨリ鼠蹊

下窩ノ深部ニ至レハ直ニ筆狀ニ分岐シテ數條

ノ終枝ヲ成シ或ハ既ニ骨盤内ニ於テ分岐シ淺

深ノ二枝ヲ成シ其枝更ニ分レテ數條ノ終枝ヲ

成ス者ナリ 稀ニハ「プーパルト」氏靱帶下ニ於テ淺深ノ二枝ニ分岐スル者アリ

股神經ハ骨盤内ニ於テ腸骨筋ニ分佈スル所ノ

二條乃至四條ノ小枝ヲ支別シ「プーパルト」氏靱

帶下ニ於テ股動脈及靜脈ノ後側ヨリ耻骨筋ニ

分佈スル所ノ小枝ヲ支別シ鼠蹊下窩内ニ於テ

腸腰筋ノ下部ニ分佈スル所ノ小枝ヲ支別ス 股

經ノ骨盤内ニ於テ淺深ノ二枝ニ分岐スル者ハ耻骨筋枝ハ淺枝ヨリ起リ腸腰筋ノ下部ニ分佈スル所ノ小枝ハ深枝ヨリ起ル者トス

淺枝ハ深枝ヨリ細小ニ更ニ分レテ大腿ノ皮

神經ト縫匠筋ノ運動神經トヲ成シ深枝ハ四頭

股筋ノ運動神經ト下腿内側ノ皮神經即薔薇神

經トチ成ス

今大腿ノ皮神經ヲ別テ前股皮神經ト内股皮神經ト爲ス然レモ其員數及循佈ノ狀ハ股神經叢ノ短神經外股皮神經及鎖閉神經ノ皮枝ノ大小ニ從テ異同アル者ナリ

(イ)前股皮神經 *N. cutanei anteriores* ハ多クハ二條ニシテ

縫匠筋及大腿筋膜ヲ穿チ稀ニハ縫匠筋ノ後側ヲ通過シ或ハ前側ヲ通過スル者アリ脚伸筋ノ前ヲ下行レ縫匠筋ニ枝別チ分

佈シ大腿ノ前側ノ外皮ニ分佈ス

(ロ)内股皮神經 *N. cutanei mediales* ハ多クハ三條ニシテ

最内ノ者ハ大腿筋膜ノ上部ヲ穿チ大蓄薇靜

脈ニ沿テ下行シ自餘ノ二條ハ大腿動脈ノ前

ヲ斜斷シテ内轉股筋ノ前ヲ斜ニ下行シ大腿

筋膜ヲ穿チ鎖閉神經ノ皮枝ト接合シ大腿ノ

内側及膝ノ前側ノ外皮ニ分佈スボツク氏ハ内股皮神經ヲ小

蓄薇神經 *N. saphenus minor* ト名ケ前股皮神經ヲ前中皮神經 *N. cutaneus medius anterior* ト名ク

(ハ)深筋枝ハ數條ニシテ其一條ハ外大腿筋ニ分

佈シ膝關節枝ヲ支別ス其一條ハ直股筋ニ分

佈シ自餘ノ二條ハ中大股筋及内大腿筋ニ分

佈シ其一條ハ同筋ノ前側ヨリ其實質中ニ入

リ一條ハ大腿動脈ノ前ヲ下行シ同筋ノ内縁ヨリ其實質中ニ入り膝關節枝ヲ支別シ又深筋枝ハ髌白關節ニ枝別ヲ分佈シ皮枝及筋枝ハ大腿動脈及靜脈ニ小枝ヲ分佈ス

〔二〕蓄薇神經 一名大蓄薇神經 *N. saphenus S. saphenus major* ハ大腿動

脈ノ外側ヨリ前側ニ沿テ内轉股筋、内大腿筋ト縫匠筋鞘ノ後壁トヨリ成ル三側稜柱狀ノ纖維管内ヲ下行シ大腿動脈ノ大内轉股筋ノ終腱ノ破裂狀孔内ニ入ル部位ニ至レハ動脈ヨリ分離シ大内轉股筋ノ終腱ノ前ヲ過キ縫

匠筋ノ終腱ノ後ニ至リテ筋膜ヲ穿通シ小腿ノ内側ノ皮下結締組織中ヲ大蓄薇靜脈ニ沿テ下行シ膝ヨリ上部ニ於テ縫匠筋ト薄股筋トノ間ヨリ筋膜ヲ穿テ内股皮神經ト吻合スル所ノ小枝ヲ支別シ 稀ニハ鎖閉神經ノ皮枝ト吻合スル者アリ 膝ノ内側ニ於テ縫匠筋及筋膜ヲ穿テ弓形ヲ成シテ 弓形ノ四側ハ上膝ノ内側ヨリ前側ノ外皮ニ分佈スル所ノ皮枝ヲ支別シ 稀ニハ膝關節枝ヲ支別スル者アリ 小腿ニ於テ腓腸ノ内部ノ外皮ニ分佈スル所ノ内腓腸皮神經 *N. cutaneus surae internus* 及脛骨ノ内面ノ外皮ニ

解音機要
卷之十三
三十一
日
氏
版

分佈スル所ノ數小枝ヲ支別シ内踝ノ前ヨリ
足ノ内縁ニ至リ同部ノ外皮ニ枝別ヲ輪リ淺
腓骨神經ノ内枝ト吻合シ共ニ踵趾ノ背側ノ
脛側縁ニ分佈ス

(三)鎖閉神經一名後股神經 *obturatorius S. cruralis posterior* ハ四上ノ

腰椎神經ノ纖維ヨリ合成シ二根ヲ以テ第三ト
第四腰椎神經トヨリ起リ稀ニハ單根ヲ以テ起ル者アリ大腰筋ノ
内縁ニ於テ腸腰筋膜ヲ穿テ總腸骨動脈及靜脈
ノ後ヨリ薦腸關節ノ前ヲ過リ小骨盤ノ側壁ノ
上縁ニ沿ヒ鎖閉動靜脈ノ上方ヲ前方ニ向テ走

リ鎖閉管ヨリ骨盤腔ヲ出レハ直ニ分岐シテ深

淺ノ二枝ヲ成ス稀ニハ骨盤腔内ニ於テ分岐スル者アリ

(イ)深枝後枝ハ外鎖筋ノ前ヨリ短内轉股筋ト大

内轉股筋ノ間ヲ直線ニ下行シ外鎖筋及髌白

關節囊狀靱帶ニ枝別ヲ送り大小ノ内轉股筋

ニ分佈ス

(ロ)淺枝前枝ハ斜ニ内方ニ向テ走り耻骨筋下ニ

至リテ更ニ分レテ三四條ヲ成ス(其一)ハ耻骨

筋ニ分佈シ稀ニハ缺テ現ハ(其二)ハ短内轉股筋ニ

分佈シ(其三)ハ短内轉股筋ノ前ヲ下行シ長内

解音機要
卷之十三
三十九
日
氏
版

轉股筋ニ分佈シ(其四)ハ長内轉股筋ノ前ヲ下
 行シ薄股筋ニ分佈シ皮枝ヲ支別スル者ナリ
 ○皮枝ハ薄股筋枝ヨリ起リ或ハ長内轉筋枝薄股
 筋ノ前側ヲ下行シ筋膜ヲ穿テ内股皮神經ノ
 分枝ト吻合ス又稀ニハ副鎖閉神經アリテ現
 ハル、者アリ副鎖閉神經ニad obturatorum accessoriusハ鎖閉
リ大腰筋ノ内縁ニ沿テ下行シ耻骨ノ上枝ヲ越ヘ耻骨筋
ノ近部ニ於テ分岐シテ兩三枝ト成リ一ハ鎖閉神經ト吻
合シ一ハ髀臼關節ヲ纏フ所
ノ脂肪及耻骨筋ニ分佈ス

〔丁〕薦骨神經及尾閭骨神經 *Nn. sacrales et coccygeus*

薦骨神經及尾閭骨神經ハ其幹長クシテ其大サ第
 一薦骨神

テ經ヨリ尾閭骨神經ニ向 薦骨管内ヲ下行シ第一乃至

第四薦骨神經ハ薦骨孔ト同等ノ高サニ至リテ

前枝ト後枝トニ分岐シ第五薦骨神經ハ薦骨角

ノ近部、尾閭骨神經ハ尾閭骨角ノ近部ニ至リテ

前枝ト後枝トニ分岐ス

〔一〕第一乃至第四薦骨神經ノ後枝ハ後薦骨孔ヲ

過リ第五薦骨神經ノ後枝ハ薦骨角ト後長薦尾

靱帶ノ間ヲ過リ尾閭骨神經ノ後枝ハ尾閭骨角

ト後長薦尾靱帶ノ間ヲ經テ其骨ノ後側ニ至レ

ハ第五腰椎神經ノ後枝ト相吻合シテ大眼ノ神

經叢 後薦骨神經叢 Plexus sacralis posterior ナ形成シ大臀筋ノ起首部

ナ鑽通シ臀部ノ外皮ニ分佈ス之ヲ名テ中臀皮

神經 Nn. cutanei clunium medii ト云フ又三上薦骨神經ノ後

枝ハ薦腸關節ニ枝別ヲ分佈シ第三薦骨神經ノ

後枝ハ薦骨棘韌帶及薦骨結節韌帶ノ上部ニ小

枝ヲ分佈ス

〔三〕第一乃至第四薦骨神經ノ前枝ハ前薦骨孔ヲ

過リ第五薦骨神經ノ前枝ハ薦尾截痕ヲ過リ尾

閭骨神經ノ前枝ハ第一尾閭骨椎ノ側緣ヲ迴轉

シ梨子狀筋及尾閭骨筋ノ前面ニ至レハ交通枝

ニ由テ交感神經ノ節狀索ト隣接シ第五腰椎神

經ノ前枝ト相會シ所謂薦骨神經叢及尾閭骨神

經叢ヲ形成ス 或ハ坐骨神經叢 Plexus ischiadicus 陰部神經叢 Plexus pudendalis 及尾閭骨神經叢 三叢ヲ區別

シ或ハ薦骨神經叢ノ名ヲ以テ坐骨陰部及尾閭骨ノ三神經叢

ヲ合論スル者アリ然リト雖モ今ヘンレ上氏ノ區別ニ倣ヒ薦

骨兩神經叢ノ名ヲ以テ坐骨及陰部

薦骨神經叢 Plexus sacralis

薦骨神經叢ハ第四腰椎神經ノ下枝第五腰椎神

經第一第二及第三薦骨神經ト第四薦骨神經ノ

一部トヨリ形成シ上位ノ者ハ大坐骨孔ノ前緣

ノ下半部ニ向テ下行シ中位ノ者ハ稍地平ニ走

リ下位ノ者ハ尾閭骨筋ノ上縁ニ沿ヒ上行スル
カ故ニ全形畧三角ニシテ基底ハ終末腹椎及前薦
骨孔ニ向ヒ尖頂ハ鈍クシテ梨子狀筋ノ下縁ト
尾閭骨筋ノ起首トノ間ニ嵌入シ漸々坐骨神經
ト稱スル所ノ本神經叢ノ大枝ニ移行スル者ナ
リ第五腰椎神經ハ第四腰椎神經ノ下枝ヲ受ケ薦腸關節ノ前
ヲ下行シ第一薦骨神經ハ梨子狀筋ノ上縁ヲ廻轉シ第三薦
骨神經ハ梨子狀筋ノ下縁ヲ廻轉シテ其前面ニ至リ第二薦骨
神經ハ梨子狀筋ノ起首ヲ穿チ第四及第五薦骨神經ハ其始メ
尾閭骨筋ノ上ニ然レテ坐骨神經ハ通常本神經叢
位スル者トス

ノ上三根ヨリ合成シ腰椎神經ハ薦腸關節ノ前
ニ於テ第一薦骨神經ト聯合シ稀ニハ甲根ヨリ乙根
ニ向テ走レル所ノ交

通枝ニ由テ聯接スル者アリ第三薦骨神經ヨリ以下ハ枝別吻合
シテ大眼ノ叢狀ヲ形成シ以テ第三薦骨神經ハ
第二薦骨神經ニ坐骨神經ヲ補成スル所ノ纖維
ヲ分輪シ第二薦骨神經ヨリ終末薦骨神經ノ會
陰枝ヲ補成スル所ノ一枝或ニヲ受ケ又本神經
叢ヨリ起ル所ノ神經幹即坐骨神經ト總陰部神
經トハ各叢根ノ纖維ヲ交換スルノ多少ニ隨ヒ
其幹ノ始ニ於テ綜錯シ廣狹ノ不同ナル叢狀ヲ
現ハシ此叢ノ狹小ナルハ坐骨神經及總陰部
神經ハ直ニ叢根ノ連續ト爲リテ起リ廣大ナル

并ハ總陰部神經ハ薦骨棘韌帶ノ外面ニ薦骨神經叢ノ一系ト成リテ現ハル、所ノ第二ノ神經叢ヨリ起リ坐骨神經ノ二大枝ハ各別ニ其幹ノ叢狀ヲ成セル者ヨリ起ル者トス○今薦骨神經叢ヨリ起ル所ノ諸神經モ亦之ヲ大別シテ長短ノ二種ト爲ス

〔イ〕短神經

短神經ハ骨盤内及骨盤外臀部會陰部及陰部等ヲ云フニ循佈シ其骨盤内ニ循佈スル者ハ數條ニシテ叢根ヨリ起ル者ナリ

〔一〕第三薦骨神經ノ後側ヨリ起ル所ノ短枝ハ梨子狀筋ニ分佈シ稀ニハ第二薦骨神經ヨリ起ル者アリ〔二〕第四薦骨神經

ヨリ起ル者ハ尾閭骨筋ヲ越エ直線ニ筋膜下ヲ前方ニ向テ走り同筋肛門舉筋及坐骨尾閭骨筋ニ分佈シ膀胱ノ下部及攝護腺ニ小枝ヲ分佈ス

〔三〕第二第三及第四薦骨神經ヨリ起ル所ノ内臟

枝中痔神經 Nn. haemorrhoidales medii 下膀胱神經 Nn. vesicales inferiores 及陰神經 Nn. vaginales ヲ云フ一部ハ直ニ

骨盤内諸臟ニ分佈シ一部ハ各臟ノ交感神經叢

ニ會合ス

骨盤外ニ循佈スル者ハ薦骨神經叢ヨリ起リ其

數三條アリ曰上臀神經曰下臀神經曰總陰部神經是ナリ

(一)上臀神經 N. glutens superior ハ二根ヲ以テ第四腰椎神經ノ下枝ヲ合併シタル所ノ第五腰椎神經ト第一及第二薦骨神經ノ後側トヨリ起リ稀ニハ甲乙神經ニ走ル所ノ交臀動脈ニ沿テ大坐骨截痕ノ上緣ヲ廻轉シ中小兩臀筋ノ間ヲ外前方ニ向テ走り同筋ニ枝別ヲ分佈シ股鞘張筋ニ至リテ分佈ス稀ニハ骨盤内ニ於テ梨子狀筋枝ヲ支別スル者アリ

(二)下臀神經 一名小坐骨神經 N. glutens inferior S. ischiadicus minor ハ大坐

骨截痕ノ下緣ノ部位ニ於テ第一第二及第三薦

骨神經又稀ニハ第四薦骨神經ヨリ發スル所ノ數根ヲ以テ薦

骨神經叢ノ後側ヨリ起リ梨子狀筋ノ下緣ヲ上

方ニ向テ廻轉シ内鎖筋ニ枝別ヲ分佈シ内鎖筋

薦骨神經ヨリ起リ或ハ坐骨神經幹ヨリ起リ或ハ總陰部神經ヨリ起ル者アリ兩三條ノ小枝ヲ髀

白關節囊狀靱帶ニ輸リ大臀筋ニ至リテ分佈ス

(三)總陰部神經 一名陰部直腸神經 N. pudendalis communis S. pudendo-haemorrhoidalis

ハ第二薦骨神經及第三薦骨神經ノ纖維ノ一部

ト第五薦骨神經ノ一部ヲ合併シタル所ノ第四

薦骨神經ノ纖維トヨリ合成シ稀ニハ單幹ナル

解剖學要 卷之十三 三

者アリト雖凡多クハ是レ小眼ノ神經叢狀ヲ成
ス者ナリ總陰部動脈ト共ニ薦骨棘韌帶上ヨリ
骨盤内ヲ出レハ直ニ内方ニ彎シ薦骨棘韌帶ヲ
廻リ薦骨結節韌帶ノ前ニ至リテ分歧シ外痔神
經、會陰神經及陰莖背側神經ノ三神經ヲ成ス

〔イ〕外痔神經 一名下痔神經 N. haemorrhoidalis externus S. inferior ハ三神

經中最モ淺位ニシテ坐骨直腸窩ノ内部ヲ前
方ニ向テ走リ漸次分歧シテ數枝ト成リ肛門
ノ周圍ノ外皮及筋ニ分佈ス

〔ロ〕會陰神經 一名下陰部神經 又内陰部神經 N. perineus S. pudendus inferior S.

internus ハ坐骨直腸窩ノ中部ヲ前方ニ向テ走リ

坐骨海綿體筋及淺會陰橫筋ノ起首部ニ枝別
ヲ輪リ分歧シテ淺枝ト深枝トヲ成ス○〔淺枝〕

一名淺會陰神經 N. perinei superficiales ハ會陰ノ皮下結締組織

中ヲ前方ニ向テ走リ會陰ノ外皮ニ枝別ヲ分
佈シ男子ハ後陰囊神經 N. scrotales posteriores ト成リ

テ陰囊ノ後壁ノ外皮ニ分佈シ女子ハ後陰唇
神經 N. labiales posteriores ト成リテ大陰唇ノ後部ノ外

皮ニ分佈ス〔深枝〕一名深會陰神經 N. perineus profundus S. bulbourethralis

ハ淺會陰橫筋ヲ穿テ前方ニ向テ走リ稱ニハ淺會陰橫筋

解剖學要 卷之十三 三 四十五 田口氏

解剖學要 卷之十一 三

ル上テ走同筋及肛門括約筋ノ前部ニ枝別ヲ分
佈レ一部ハ球海綿體筋ニ至リテ分佈シ一部
ハ同筋ヲ鑽通シ尿道海綿體中ニ入り尿道ノ
粘液膜ニ至リテ分佈ス 又女子ニ於テハ陰
〔ハ〕陰莖背側神經 *N. dorsalis penis* ハ即チ陰部神經ノ
深枝 *R. profundus nervi pudendi* ニシテ三神經中最モ深位シ
内鎖筋ノ内面ヲ前上内方ニ向テ走り陰莖背
側動脈ニ沿テ陰莖ノ背側ニ至レハ内外ノ二
枝ニ分岐シ會陰ノ前部ニ於テ球海綿體筋及
深會陰橫筋ニ枝別ヲ分佈シ交感神經ノ海綿

體神經叢ト吻合ス ○〔内枝〕即〔龜頭枝〕 *R. glandis* ハ
外枝ヨリハ強大ニシテ陰莖ノ背側ヲ直線ニ前
方ニ向テ走り漸次分岐シテ數枝ト成リ龜頭
ノ實質及被膜ニ分佈シ陰莖海綿體ニ數枝ヲ
輸ル〔外枝〕即〔皮枝〕 *R. cutaneus penis* ハ分岐シテ數小枝
ト成リ陰莖ノ外皮及包皮ニ分佈ス
陰挺背側神經 *N. dorsalis clitoridis* ハ陰莖背側神經ニ比
スレハ細小ニシテ狹腔筋ト坐骨海綿體筋トノ
間ヲ走り同筋、陰挺 就中陰挺頭 包皮及小陰唇ノ前部
ニ分佈ス

解剖學要 卷之十一 三十六 四十六

解剖學要 卷之十三 田口氏藏版

(口)長神經

長神經ハ大腿後側ノ諸筋外皮、小腿ノ諸筋外皮ノ大部及足ノ諸筋外皮ノ大部ニ分佈ス之ニ二條アリ曰後股皮神經曰坐骨神經是ナリ

〔一〕後股皮神經 一名後中皮神經 又大後皮神經 N. cutaneus femoris posterior S. cuta-

neus post. medius S. post. magnus ハ二根ヲ以テ第三薦骨神經

ノ後側ト下臀神經トヨリ起リ又下臀神經ニ織

維束ヲ輸リ以テ坐骨神經ノ後側ニ於テ神經叢

狀ヲ成シ直ニ數枝ニ分岐スル者アリ或ハ單幹

ニシテ大臀筋下ヲ大腿ノ後側ニ向テ下行シ會陰

皮神經及下臀皮神經ヲ支別シ大腿後側ノ中部

ノ外皮ニ枝別ヲ分佈シ早晚分レテ二枝ト成リ

膝膕窩ニ至レハ一ハ膝ノ内側ニ分佈シ一ハ小

薔薇靜脈ニ沿テ下行シ腓腸ノ上部ニ分佈ス

〔イ〕會陰皮神經 N. cutaneus perinei ハ坐骨結節ノ下方

ヲ内前方ニ向テ走リ同部及大腿内側ノ上部

ノ外皮ニ枝別ヲ分佈シ會陰神經ノ淺枝ト吻

合シ男子ハ陰囊ノ側壁女子ハ大陰唇ニ分佈

ス

(ロ)下臀皮神經 N. cutanei clunium inferiores ハ兩三條ニシ

大臀筋ノ下縁ヲ上方ニ向テ廻轉シ臀部ノ外皮ニ至リテ分佈ス

〔二〕坐骨神經 一名大坐骨神經 N. ischiadicus S. ischiadicus magnus ハ體中最

大ニシテ薦骨神經叢ノ總根終末ノ者ハ之ヲ除クノ纖維ノ大

部ヨリ合成シ梨子狀筋ノ下縁ヨリ骨盤ヲ出テ

大約坐骨結節ト大轉子トノ中間ヲ經テ内鎖筋

ノ後側ヨリ方形股筋及内轉股筋ノ後側ヲ下行

シ大腿ノ中部ニ至レハ二枝ニ分岐ス一ヲ腓骨

神經ト名ケ一ヲ脛骨神經ト名ク然ト雖此二

枝ハ其實薦骨神經叢ヨリ各別ニ起ル者ナリ故

ニ其始ヨリ分離シテ併行ニ走ル者アリ或ハ鬆

疎ナル結締組織ニ由テ相緩接シ或ハ密接シテ

一幹ヲ成ス者アリ又稀ニハ兩枝中ノ一枝ハ梨

子狀筋ノ下縁ヨリ骨盤内ヲ出テ一枝ハ梨子狀

筋ノ筋束間ヨリ出ル者アリ

坐骨神經幹ハ内鎖筋ノ内外二頭及方形股筋ニ

循ル所ノ神經ヲ支別シ又髌白關節ニ循ル所ノ

神經ヲ支別ス脛骨部ハ二頭股筋ノ長頭半隄様

筋半膜様筋及大内轉股筋ニ分佈スル所ノ數枝

ヲ順次支分シ腓骨部ハ二頭股筋ノ短頭ニ枝別

解剖要 卷之十三下 四十八 田口氏藏版

チ分佈シ上膝關節神經及後中小腿皮神經ヲ支別ス

〔上膝關節神經〕*N. articularis genu superior* ハ稀ニハ二頭股筋ノ短頭枝ト共ニ坐骨神經

ノ腓骨部ヨリ起ル者アリ 大腿骨ノ外上踝ヲ越エ同骨ト二頭

股筋ノ下端ノ間ヲ前方ニ向テ下行シ膝關節囊狀靱帶ノ外壁ニ至リテ分佈ス

〔後中小腿皮神經〕*N. cutaneus cruris post. medius* ハ稀ニハ脛骨神經ヨリ起リ

近ク下行シ二頭腓腸筋ノ外頭ノ部位ニ至レハ筋膜ヲ穿チ小腿後側ノ中部ノ外皮ニ分佈ス

腓骨神經一名外膝 *N. peroneus S. fibularis S. popliteus externus* ハ膝

窩ノ外部ヲ斜ニ二頭股筋ノ内側ニ沿テ下行シ

下膝關節神經及交通枝ヲ枝別シ腓骨小頭ノ後

側ニ至レハ分岐シテ淺腓骨神經ト深腓骨神經

トノ二終枝ヲ成ス

〔イ〕下膝關節神經 *N. articularis genu inferior* ハ二頭股筋ノ

腱下ヲ前方ニ向テ走り膝關節囊狀靱帶ノ外

部ト後部トニ至リテ分佈シ上脛腓關節囊狀

靱帶ニ枝別ヲ分佈ス

〔ロ〕腓骨神經交通枝一名後外小腿皮神經 *R. communicans n.*

Peronei S. N. cutaneus cruris post. lateralis ハ膝窩ノ下部ニ於

テ筋膜ヲ穿テ小腿後側ノ外部ヲ直線ニ下行

シ同部ノ外皮ニ數枝ヲ送り外踝ノ近部ニ至

リテ脛骨神經交通枝ト相接合シ共ニ足ノ腓

側縁ニ至リテ分佈ス本枝ノ大小ニ準シ或ハ自餘ノ皮神經ノ

者ア

〔ハ〕淺腓骨神經又名腓骨皮神經 N. peroneus superficialis S. cutaneus

Peronei S. cutaneus dorsi pedis communis ハ腓骨小頭ヲ廻轉シ下

前方ニ向テ長腓骨筋ノ兩頭間ヨリ短腓骨筋

ノ前ヲ下行シ兩筋ニ枝別ヲ分佈シ小腿ノ中

部或ハ下部ニ至リテ筋膜ヲ穿通シ分岐シテ内

外ノ二枝ヲ成ス稀ニハ筋膜下ニ於テ内外二枝ニ分岐シ内枝ノ外枝ヨリ早ク筋膜ヲ穿

通スル者アリ ○〔内枝〕即〔内足背皮神經〕 N. cutaneus dorsi pedis medialis

ハ外枝ヨリモ強大ニシテ足ノ内縁ニ向テ足附

關節ノ前ヲ下行シ内踝及足背ノ外皮ニ枝別

ヲ分佈シ内縁ニ至リテ薔薇神經ノ終枝ト吻

合シ踵趾ノ背側ノ脛側縁ニ分佈ス〔外枝〕即〔中

足背皮神經〕 N. cutaneus dorsi pedis medius ハ足背ノ外部

ニ向テ足附關節ノ前ヲ下行シ外踝及足背ノ

外皮ニ枝別ヲ分佈シ順次肉又狀ニ分レテ三

解剖學 卷之十三
田口氏藏版

枝ヲ成シ各枝更ニ分岐シテ六枝ト成リ第二
第三第四及第五趾ノ背側ノ對向縁ニ分佈シ
又脛骨神經交通枝ノ終枝ト吻合ス

(ニ)深腓骨神經 一名前脛骨神經又筋枝 N. peroneus profundus S. tibialis anterior

S. R. muscularis n. peronei ハ腓骨小頭ヲ迴轉シ前内ニ向
テ長腓骨筋及長總趾伸筋ノ起首部ヲ斜ニ穿
行シ前脛骨動靜脈ニ沿テ長總趾伸筋ト前脛
骨筋トノ間ヨリ長伸拇筋ト前脛骨筋ノ間ヲ
下行シ長腓骨筋及下腿前側ノ諸筋ニ枝別ヲ
分佈シ足跗關節囊狀靱帶ノ前壁ニ分佈スル

所ノ小枝ヲ支別シ十字形靱帶ノ中脛鞘ヲ過
キ足背ニ至レハ直ニ分岐シテ内外ノ二枝ヲ
成ス○(内枝)ハ第一骨間腔ヲ前方ニ向テ走リ
足ノ内側ノ關節ヲ纏フ所ノ囊狀靱帶及第一
背側骨間筋ニ枝別ヲ分佈シ蹠趾關節ノ部位
ニ至リテ筋膜ヲ穿通シ肉又狀ニ分レテ二枝
ト成リ跗趾ト第二趾トノ背側ノ對向縁ニ分
佈ス 稀ニハ淺腓骨神經ノ内 (外枝)ハ足背ノ短筋下
ヲ前外方ニ向テ走リ漸次分岐シテ終ニ數枝
ト成リ同筋及背側骨間筋ニ分佈シ又同部ノ

解剖學 卷之十三 五十一 田口氏藏版

解剖學要 卷之十一 三

關節ニ分佈ス

脛骨神經 一名後脛骨神經 又膝關神 *N. tibialis S. tibialis posterior S.*

popliteus S. popliteus internus ハ膝關窩ノ中央膝關動脈及靜

脈ノ後外側ヲ直線ニ下行シ交通枝、膝關節枝及

筋枝ヲ支別シ比目魚筋ノ腓弓下ヨリ下腿後側

筋ノ淺層ト深層トノ間ヲ後脛骨動靜脈ニ沿テ

下行シ又筋枝ヲ支別シ動脈ノ外後側ニ沿ヒ内

踝ノ後ヨリ下側ヲ過キ足跗關節囊狀靱帶ノ内

壁ニ分佈スル所ノ一二條ノ小枝及固有足蹠皮

神經ヲ支別シ跟骨ノ載距突起ノ下ニ至レハ分

岐シテ内外ノ足蹠神經ト成リ動脈ノ如ク外轉
跗筋ノ纖維ノ起レル腓弓ヲ越エ足蹠ニ至ル者
ナリ

〔イ〕脛骨神經交通枝 一名小蓄薇神經 *R. communicans n. tibialis S.*

N. saphenus minor S. suralis ハ膝關窩ノ上部ニ於テ脛骨神

經ヨリ起リ腓腸ヲ二頭腓腸筋ノ頭間溝ニ沿

テ下行シ「アヒレス」腱ノ始部ニ至リテ筋膜ヲ

穿通シ腓骨神經交通枝ト聯合シ同腱ノ外側

ヲ小蓄薇靜脈ト共ニ下行シ外跟骨枝ヲ支別

シ外踝ノ後ヨリ下側ヲ前方ニ向テ廻轉シ所

解剖學要 卷之十一

謂外足背皮神經 *N. cutaneus dorsii pedis lateralis* ト成リ足ノ
腓側縁ヲ前方ニ向テ走リ足背足蹠及腓側縁
ノ外皮ニ枝別ヲ分佈シ小趾ノ背側ノ腓側縁
ニ分佈ス○〔外跟骨枝〕*Br. calcanei externi* ハ踵部ノ外
皮、足跗關節ノ外部及距骨關節ニ分佈スル者
ナリ

〔ロ〕膝關節枝 *Br. articulares genu* ハ二條乃至三條ニシテ
腓骨神經ノ膝關節枝ノ分枝ト相會シテ膝膈
動脈及靜脈ヲ纏絡セル所ノ神經叢 *Plexus popliteus*
ヲ成シ多クハ血管ニ沿テ膝關節囊狀靱帶ノ

後壁ニ分佈ス

〔ハ〕筋枝 *Br. musculares* ハ大小不同ニシテ一部ハ膝膈
窩ニ於テ脛骨神經ヨリ起リ二頭腓腸筋、比目
魚筋、長足蹠筋及膝膈筋ニ分佈シ膝膈筋枝ハ
骨間靱帶神經ヲ支別ス一部ハ其ヨリ下部ニ
於テ脛骨神經ヨリ起リ後脛骨筋長總趾屈筋
及長屈趾筋ニ分佈ス○骨間靱帶神經 *N. Ligamenti
interossei* ハ後脛骨動脈、前脛骨動脈及上脛腓關節
ニ枝別ヲ分佈シ骨間靱帶ノ層間ヨリ後面ヲ
下行シ同靱帶及下脛骨ニ分佈シ又下脛腓關

解剖學要 卷之十一 五十三

角音標要 卷之十一 三

節ニ分佈ス

(二)固有躡皮神經 一名内跟 骨神經 N. cutaneus plantaris proprius S. calcaneus

internus ハ内踝ノ部位ニ於テ脛骨神經ヨリ起リ

踵部ノ外皮及足躡ノ後部ノ外皮ニ分佈ス

[ホ]内足躡神經 *N. plantaris medialis* ハ淺ク外轉躡筋ト

短總趾屈筋ノ間ヲ前方ニ向テ走り同筋ニ枝

別ヲ分佈シ分レテ内外ノ二枝ヲ成ス○〔内枝〕

ハ外轉躡筋下ヲ前内方ニ向テ走り短屈躡筋

ノ内部ニ枝別ヲ分佈シ躡趾ノ躡側ノ脛側縁

ニ分佈ス〔外枝〕ハ内枝ヨリ強大ニシテ漸次分岐

シテ三條ノ總趾神經 *Nn. digitales communes* ト一條ノ交

通枝ヲ成ス

第一總趾神經ハ短總趾屈筋ノ内縁ヲ前方ニ

向テ走り第一蟲様筋ニ枝別ヲ送り 或ハ第一及第二蟲様筋

ニ枝別ヲ分佈スル者アリ 分岐シテ二枝ト成リ躡趾ト第二

趾トノ躡側ノ對向縁ニ分佈シ第二及第三總

趾神經ハ短總趾屈筋ノ内縁ヨリ同筋下ヲ斜

ニ前方ニ向テ走り 第二總趾神經ハ第二蟲様筋更ニ

分岐シテ二枝ト成リ第二第三及第四趾ノ躡

側ノ對向縁ニ分佈シ又各總趾神經ハ足躡ノ

解剖學 卷之十一 三 五十四 日 天 板

外皮ニ枝別ヲ分佈スル者ナリ交通枝ハ細小ニシテ第四總趾神經ニ至リテ聯合シ稀ニハ缺テ現ハレサル者アリ

〔へ〕外足蹠神經 *Plantaris lateralis* ハ外足蹠動脈ノ如ク短總趾屈筋ヲ越テ前外方ニ向テ走り外轉

小趾筋枝及方形足蹠筋枝ヲ支別シ外轉小趾筋枝ハ方形足蹠筋ノ下

蹠筋ノ下同筋ノ下方ニ向テ走り方形足蹠筋枝ハ一分岐シテ第四總趾神經、小趾ノ腓側緣神經及深筋枝

ノ三條ヲ成ス○〔第四總趾神經〕ハ短總趾屈筋ノ外緣ヨリ下面ヲ前方ニ向テ走り第三及第

四蟲襍筋ニ枝別ヲ分佈シ内足蹠神經ノ交通枝ヲ受ケ分岐シテ二枝ト成リ第四及第五趾

ノ蹠側ノ對向緣ニ分佈シ又足蹠ノ外皮ニ枝別ヲ分佈ス〔小趾腓側緣神經〕ハ方形足蹠筋下

ヲ前外方ニ向テ走り足ノ腓側緣ノ外皮ニ枝別ヲ分佈シ小趾ノ蹠側ノ腓側緣ニ至リテ分

佈ス〔深筋枝〕ハ更ニ分レテ内外ノ二枝ト成リ外枝ハ第五蹠骨ノ基底ニ向テ前走シ短屈小

趾筋、對趾小趾筋及第四骨間腔ノ骨間筋ニ分佈シ内枝ハ前内方ニ向テ走り漸次數枝ニ分

佈シ内枝ハ前内方ニ向テ走り漸次數枝ニ分

岐シ内轉跗筋、短屈跗筋ノ外部及第二第三骨
間腔ノ骨間筋ニ分佈ス

尾閭骨神經叢 *Plexus coccygeus*

尾閭骨神經叢ハ第四薦骨神經ノ一部、第五薦骨
神經及尾閭骨神經ヨリ合成シ薦骨ノ下端及尾
閭骨ノ側縁ニ於テ尾閭骨筋ト薦骨棘韌帶ノ起
首トノ前ニ位シ四條乃至五條ノ小神經ヲ分派
ス名テ肛門尾閭神經ト云フ

(肛門尾閭神經) *N. anooccygei* ハ長短不同ニシ尾閭骨
筋、坐骨尾閭骨筋ニ分佈シ尾閭骨ノ尖頂ヲ被フ

所ノ外皮及肛門ノ後圍ノ外皮ニ分佈ス

第三章 交感神經系統 *Systema nervosum sympathicum*

交感神經系統 又節狀神經系統ト名シ *Systema nervosum gangliosum* ナ大別

シテ節狀索ト神經叢トノ二部ト爲ス

(一) 節狀索

節狀索 節一名ハ條 交感神經系統ノ中樞部ヲ爲シ左

右同體ナル縦行ノ神經索條ヨリ形成シ數部ニ

於テ結節狀ノ膨大即チ神經節ヲ現ハシ脊柱ノ

側面ヨリ前面ニ沿ヒ各椎ノ橫突起ノ前ヲ走り

交通枝ニ由テ脊髓神經ノ前枝ト联接シ又數多

ノ枝別ニ由テ交感神経ノ自餘ノ諸部ト交接シ
終始ノ劃然タラサル者ナリ
神經節ハ正規ニ據レハ脊髓神經ト同數ニシ常
ニ節狀索ノ脊髓神經ノ前枝ト联接スル部ニ現
在スル者ナレニ甲神經節ノ乙神經節ト合併シ
一箇ノ神經節ヲ成ス者アルカ故ニ其數脊髓神
經ヨリハ減少シテ一箇ノ神經節數條ノ脊髓神
經ト联接シ或ハ節間部ノ脊髓神經ト联接スル
者アリ例之ハ交感神経ノ頸部ニ於ルカ如シ
今節狀索ヲ取テ頸ノ上部ヨリ起リ薦骨ノ下部

ニ至リテ終ル者ト做シ其現ハル、所ノ脊柱ノ
部位ニ從テ之ヲ別テ頸部、胸部及腹部ト爲ス

〔甲〕頸部 *Pars cervicalis n. sympathici*

頸部又項部ハ前大直頭筋及頸長筋ノ前ニ於テ頸
脉幹鞘ノ後ニ位シ上中下ノ三神經節ヲ現ハス

中頸神經節ハ屢缺テ現ハレサル者アリ

〔一〕上頸神經節 一名大頸神經節 *Ganglion cervicale superius S. supremum S. magnum*

ハ扁平紡錘狀稀ニハ較長狹ニ柱狀ヲ現ハシ或ハ中部ヨリ絞窄シ上下ノ二部ニ分カル、者アリ

ニシテ第二及第三頸椎ノ横突起ノ前ニ於テ内頸
動脈ノ後ニ位シ上尖端ハ内頸神経ト稱スル所

角部... 卷之十三... 田口氏...

ノ單幹ト成リテ内頸動脈ニ沿テ上行シ又頸靜
脈神經及舌下神經交通枝ヲ支別ス後縁ハ三上
或四ノ頸椎神經ヨリ交通枝ヲ受ケ迷走神經ノ
節狀叢トノ交通枝ヲ支別シ前縁ハ喉頭咽頭枝
外頸神經及上心臟神經ヲ分派シ下尖端ハ單幹
稀ニハ二條ト成リテ總頸動脈ノ後側ヲ下行シ
ノ者アリ
神經ヨリハ後内方ニ位シ上心臟神經ヨリハ外方ニ位シ交
通枝ニ由テ第四及第五頸椎神經ト聯接スル者屢之レアリ
頸ノ下部ニ至リテ中頸神經節ノ缺テ現ハレサ
ルキハ直ニ下頸神經節ニ聯合ス

〔イ〕頸靜脈神經 *jugularis* ハ即チ迷走神經ノ頸靜

脈神經節及舌咽神經ノ岩様部神經節トノ交
通枝ニシテ稀ニハ内頸神經節ヨリ起ル者アリ
シ分岐シテ二枝ト成リ一ハ迷走神經ノ頸靜
脈神經節ニ聯リ一ハ舌咽神經ノ岩様部神經
節ニ聯ル者ナリ
舌下神經交通枝ハ稀ニハ内頸神經ヨリ起リ或ハ第一
舌下神經幹ニ至リテ聯接シ節狀叢交通枝ハ
稀ニハ二條ニシテ迷走神經ノ節狀叢ニ至リテ
聯接ス

〔ロ〕内頸神經 *N. caroticus internus S. adscendens* ハ内頸

解剖... 五十八... 田口氏...

動脈ノ後内側ニ沿テ上行シ所謂内頸神經叢ニ至リテ會合ス

〔ハ〕喉頭咽頭枝 *Br. laryngopharyngei* ハ三條乃至六條ニ

メ内頸動脈ノ内側ト外側トヲ前下方ニ向テ

走り一部ハ舌咽神經及迷走神經ノ咽頭枝ト

相會合シテ彼ノ咽頭神經叢ヲ形成シ一部ハ

上喉頭神經ニ至リテ會合ス

〔三〕外頸神經 一名軟神經 *Nn. carotici externi S. molles* ハ二條乃至

六條ニシテ稀ニハ總幹ヲ以内頸動脈ノ内側ヲ下前

方ニ向テ下行シ總頸動脈ノ分岐部ニ至リテ

舌咽神經及迷走神經ノ分枝ト相會合シ所謂

外頸神經叢ヲ形成シ外頸動脈及分枝ニ沿テ

延展ス

〔ホ〕上心臟神經 一名淺心臓神經 *N. cardiacus superior S. superficialis* ハ單

根或數ヲ以テ上頸神經節ノ前縁ノ下部ヨリ

起リ稀ニハ亦節ノ直下部ヨリ起ル者アリ節狀索及總頸動脈

ノ内側ヲ下行シ上喉頭神經ノ分枝ヲ受ケ迷

走神經及下喉頭神經ノ心臟枝ト联接シ右側

ノ者ハ下甲状腺動脈ノ後ヨリ無名動脈ニ沿

テ夫ノ深心臟神經叢中ニ移行シ左側ノ者ハ

解部... 卷之十三下

下甲状腺動脈ノ後ヨリ左總頸動脈ニ沿テ淺

心臟神經叢中ニ移行ス稀ニハ下部ニ於テ長圓形

ノ小神經節ヲ現ハス者アリ名テ上心臓神經節Ganglion cardiacum superiusト云フ

(二)中頸神經節一名甲状腺神經節Ganglion cervicale medium S. thyroideaハ

頸神經節中最小ニシテ紡錘ノ形狀ヲ呈ハシ稀ニハ分裂シテ兩三箇ノ

「レンス」狀或ハ球狀ヲ呈ハシ稀ニハ分裂シテ兩三箇ノ

第五或第六頸椎ノ高サニ於テ下甲状腺動脈ノ直

上ニ位シ交通枝ニ由テ第五稀ニハ第六頸椎神經ト聯

接シ上心臟神經、迷走神經及下喉頭神經ニ細枝

ヲ分輪シ稀ニハ横膈膜神經ニモ亦脈管枝及中心臓

神經ヲ支別シ下端ハ前後ノ二小幹ニ由テ下頸

神經節ト聯接ス○後幹ハ短強ニシテ下甲状腺動

脈及鎖骨下動脈ノ後ヲ下行ス前幹ハ細長ニシ

鎖骨下動脈ノ前ヲ下行シ其下側ヨリ後側ヲ上

方ニ向テ廻轉シ下頸神經節ニ聯リ同動脈ヲ間

擁スル所ノ蹄係狀ヲ成ス名テ「ウヰ」ウセン」氏蹄

係 Ansa Vienssenii ト云フ

(イ)脈管枝 Rr. vasculares ハ一部ハ總頸動脈ヲ纏絡シ

一部ハ下甲状腺動脈ヲ纏絡シ所謂下甲状腺

神經叢ヲ成ス

解剖學要 卷之十三下 六十 氏氏氏氏

〔イ〕尿管枝 *P. vasculares* ハ鎖骨下動脈及其分枝ヲ纏絡シ各動脈ニ沿行スル所ノ小神經叢ヲ形成ス○該叢中内乳神經叢、下甲状腺神經叢及椎骨神經叢ハ最大ノ者ナリ

〔ロ〕下心臟神經 一名小心臟神經 *N. cardiacus inferior S. parvus* ハ二根

或三ヲ以テ下頸神經節及第一背神經節ヨリ

起リ鎖骨下動脈ノ後ヲ内下方ニ向テ下行シ

中心臟神經及下喉頭神經ノ心臟枝ト交接シ

心臟神經叢ニ會合ス 下心臟神經ニハ全體悉ク中心臟神經中ニ移行シ一大幹ヲ成

ス者アリ之ヲ名テ厚心臟神經 *N. cardiacus crassus* ト云フ

〔乙〕胸部 *Pars thoracica n. sympathici*

胸部 一名背部 *Pars dorsalis n. sympathici* ハ頸部ノ連續ト爲リテ

後胸壁ノ内面ヲ沿リ肋間動脈ヲ越エ肋骨及肋

間腔ノ後端ノ前ヲ下行シ胸椎體ノ側面ヨリ横

隔膜ノ椎骨部ノ内脚ト外脚トノ間ヲ過キ 稀ニハ外脚ヲ

穿通スル者アリ 腹部ニ移行シ以テ十一箇ノ神經節ヲ現

ハス 稀ニハ十二箇ノ神經節ヲ現ハス者アリ 名テ胸神經節 *Ganglia thoracica* ト

云フ

胸神經節 一名背神經節 *Ganglia dorsalia* ハ頸神經節ヨリモ尙ホ

細小ニシテ扁平長圓形 或三角形 現ハシ一條 或三條

解剖學 卷之十三 六十二

ノ短幹ニ由テ交互相联接ス最上ノ胸神經節即
 第一胸神經節 *Ganglion thoracicum superius S. primum* ハ同節中ノ
 最大ニシテ屢星彩ノ形狀ヲ現ハス者ナリ故ニ一
 ニ名テ星彩狀神經節 *Ganglion stellatum* ト云フ
 星彩狀神經節ハ下頸神經節ノ微シク外方ニ於
 テ第二肋骨ノ小頭上ニ位シ交通枝ニ由テ第一
 胸椎神經ト联接シ稀ニハ亦下頸椎神經トモ联接スル者アリ 下喉頭神經
 鎖骨下動脈及其分枝ニ小枝ヲ輸リ屢鎖骨下動
 脈ノ後ヨリ心臟神經叢ニ會合スル所ノ小枝ヲ
 支別スル者アリ名テ最下心臟神經一名第四心
 臟神經

cardiacus imus S. quartus ト云フ第二胸神經節ハ第一胸神
 經節ノ直下ニ位シ屢第一胸神經節ニ癒合スル
 者アリ自餘ノ胸神經節ハ椎體ノ側面ニ位スル
 終末ノ二箇ヲ除クノ外ハ總テ各椎ノ高徑ト同
 一ノ距離ヲ以テ各肋骨ノ小頭上ニ位シ交通枝
 ニ由テ胸椎神經ト联接シ脈管枝、肺枝及內臟神
 經ヲ支別ス

(イ)脈管枝 *Rr. vasculares* ハ五上ノ胸神經節ノ前側ヨ
 リ起リ各椎體ノ側面ヲ内方ニ向テ走り胸部
 大動脈幹神經叢ニ至リテ會合シ(ロ)肺枝 *Rr. Pul-*

monales ハ肺神經叢ニ會合ス

〔ハ〕内臟神經 *N. splanchnici* ハ大小二條ノ小幹ニシテヨリ合成シ横隔膜ノ椎骨部ヲ穿テ腹腔内ニ至リ内臟軸神經叢ニ會合ス

〔大内臟神經〕一名上内臟神經 *N. splanchnicus major S. superior* ハ第六

乃至第九胸神經節ヨリ起ル所ノ四條乃至七條ノ小枝ヨリ合成シ稀ニハ小枝ヲ第五胸神經節ト第十胸神經節トヨリ受ル者アリ胸膜ヲ以テ被ハレ椎體ノ側面ヲ前下方ニ向テ下行シ横隔膜ノ椎骨部ノ内脚ヲ穿テ右

側ノ者ハ奇靜脈ノ前ヨリ内臟軸神經叢ノ同側ノ半月狀神經節ニ聯リ左側ノ者ハ半奇靜脈ノ前ヨリ同側ノ半月狀神經節ニ聯ル者ナリ

〔小内臟神經〕一名下内臟神經又 *N. splanchnicus minor S. inferior*

S. medius ハ第十及第十一胸神經節ヨリ起ル所ノ員數不定ノ小枝ヨリ合成シ稀ニハ第九胸椎神經節ヨリ一枝ヲ受ケ

ハ大内臟神經ヨリ大内臟神經ヨリハ外方ヲ下行シ後腎神經ヲ支別レ大内臟神經ト共ニ横隔膜ノ椎骨部ヲ穿テ稀ニハ各別ニ横隔膜ノ椎骨部ヲ穿通スル者アリ腹腔

内ニ入り同側ノ腎臓大動脈幹神經節ニ聯リ

〔後腎神經〕一名下内臟神經 *N. renalis posterior* *S. splanchnicus inferior*

S. imus ハ 稀ニハ腹腔内ニ於テ小内臟神經ヨリ腎神經叢
中ニ移行ス

〔丙〕腹部 *Pars abdominalis n. sympathici*

腹部即腰薦骨部 *Pars lumbosacralis n. sympathici* ハ胸部ノ連

續ヲ成シ腹椎體ノ前面ヨリ薦骨ノ前面ヲ同側
ノ大腰筋及前薦骨孔ノ内縁ニ沿テ下行シ數箇
ノ神經節ヲ現ハシ漸々相近接シ以テ第一尾閭
骨椎ノ前面ニ至レハ左右相會シテ無對ノ神經

節ヲ成ス者ナリ○今本神經節ヲ其現在スル部
位ニ從テ別テ腰神經節、薦骨神經節及尾閭骨神
經節ト爲ス

〔一〕腰神經節 *Ganglia lumbalia* ハ其數四箇ニシ

者^ア長扁平稜形ヲ呈ハシ多クハ胸神經節ヨリ

ハ小ナリ右側ノ者ハ下大靜脈幹ノ後ニ位シ左

側ノ者ハ腹部大動脈幹ノ後ニ位シ交通枝ニ由

テ腰椎神經ト联接シ又腹椎體ノ前面ヲ横過ス

ル所ノ小枝ニ由テ左右相交リ腎神經叢、精系神

經叢、腹部大動脈幹神經叢及上下腹神經叢ニ數

枝ヲ分輸シ一二條ノ小幹ニ由テ交互相联接ス

〔二〕薦骨神經節 *Ganglia sacralia* ハ其數四箇ニ稀ニハ五箇ノ者アリ

紡錘形ヲ現ハシ或ハ稜形ヲ呈シ腰神經節ニ

リモ小ニメ其大サ上ヨリ下方ニ向テ漸次減却

シ交通枝ニ由テ薦骨神經ト联接シ又薦骨ノ前

面ヲ横過斜走スル所ノ小枝ニ由テ左右相交リ

下下腹神經叢及其叢ノ類族ニ數條ノ小枝ヲ分

輸シ一二條ノ小幹ニ由テ交互相联接ス

〔三〕尾閶骨神經節 *Ganglion coccygeum S. impar* ハ三角形ニ

細小ナル交通枝ニ由テ第五薦骨神經及尾閶骨

神經ト联接シ尾閶骨神經叢及尾閶骨腺ニ小枝

ヲ分輸ス稀ニハ本神經節ノ缺

交通枝一名外枝 *Rr. communicantes S. externi* ハ其關係節狀索ノ胸

部ニ於テ最モ正シキ者ニソ肋間神經ノ背枝ニ

相對スル部ヨリ起リ或ハ其少シク外部ヨリ起

リ一條或ニニ稀者アリ内下方ニ向テ走り直

下ニ位スル所ノ胸神經節ニ至リテ聯ル者ナリ

稀ニハ節狀索ノ其節ヨリ上部ニ至リ頸部ハ不規則ニ

テ聯リ或ハ下部ニ至リテ聯ル者アリ

ノ二上ノ頸椎神經ヨリ起ル所ノ交通枝ハ上頸
神經節ニ聯リ二下ノ頸椎神經ヨリ起ル所ノ交

解音機要 卷之十三 三十一

維 Fibrae radicales ト云ヒ乙纖維ヲ椎間孔ノ脂肪内ニ至

リテ叢狀ノ吻合ヲ成シ稀ニハ小神經節ヲ現ハ

ス所ノ數小枝ヲ支別ス其一枝ハ脊柱管内ニ向

テ返行シ脊髓神經幹ヨリ起レル所ノ小枝ト相

會シ所謂椎骨竇神經 *Nn. sinuvertebrales* ト成リテ脊柱

管内ノ被膜、靜脈叢及椎骨ノ實質ニ分佈シ自餘

ノ諸枝ハ椎體ノ前面ヨリ其骨質ニ分佈シ又肋

間動脈及腰動脈等ノ起根ヲ纏絡スル者ナリ

(二) 神經叢

神經叢ハ交感神經系統ノ末梢部ヲ爲シ節狀索

ノ分枝ト腦脊髓神經ノ分枝トヨリ成立シ數箇

ノ神經節ヲ藏シ以テ新ニ神經纖維ノ發起スル

所ノ地ヲ爲ス者ナリ○今此神經叢ヲ其現在ス

ル部位ニ從テ大別スルハ乃チ頭及頸神經叢、

胸腔神經叢、腹腔及骨盤腔神經叢是ナリ

(甲) 頭及頸神經叢

交感神經ハ頭部ニ於テハ内頸神經叢及外頸神

經叢ノ二叢ヲ形成シ頸部ニ於テハ外頸神經叢

ノ支叢ニ屬スル神經叢ノ外尙總頸神經叢、咽頭

神經叢、下甲狀腺神經叢及椎骨神經叢ヲ形成ス

六十八 田口氏藏版

解剖學要 卷之十三

ル者ナリ

〔一〕内頸神經叢 Plexus caroticus internus ハ内頸神經ノ内頸
動脈管内ニ入り分レテ内外二枝ヲ成シ又相吻
合シテ大眼ノ神經叢ヲ成シ以テ内頸動脈ヲ纏
絡スル者ナリ
内頸神經ノ〔外枝〕ハ内枝ヨリモ強大ニシテ内頸動
脈ノ後側ヨリ上側ヲ上行シ上頸神經節ト鼓室
神經叢トノ交通ヲ營ム所ノ頸鼓神經ヲ支別シ
深小岩様部神經ヲ受ケ上頸神經節ト鼻神經節
トノ交通ヲ營ム所ノ深大岩様部神經ヲ支別シ

〔内枝〕ハ内頸動脈管内ヲ上行スルニ從テ漸々其
動脈ノ下側ニ至リ動脈ノ内側ト外側トヲ走ル
數小枝ニ由テ外枝ト吻合シ以テ頸動脈管内門
ヨリ海綿様竇中ニ至ルニ從ヒ其吻合ト内枝ト外枝
ト云々稠密ト爲リ内頸動脈ノ凸側ヲ上方ニ朝
スル所ノ彎曲ノ外側ニ於テ甚々網眼ノ細密ナ
ル神經叢ヲ成ス名テ海綿様竇神經叢 Plexus cavernosus
ト云フ

内頸神經叢及海綿様竇神經叢ハ數條ノ交通枝
ヲ外旋神經三又神經滑車神經及動眼神經ニ輪

解剖學要 卷之十三 六十九 田口氏藏版

リ毛様神経節ノ交感根、大脳垂體枝及數條ノ脉管枝ヲ支別スル者ナリ

〔イ〕外旋神経交通枝ハ兩三條ニシテ外旋神経ノ内頸動脈ヲ横斷スル部ニ至リテ聯リ〔ロ〕三又神經交通枝ハ一條稀ニハ數條ニシテ外旋神経ノ上側ヲ横斷シ同神経ト聯合スルノ後チ分レテ二枝ト成リ一ハ後方ニ向テ走り半月狀神經節ニ至リテ聯リ一ハ前方ニ向テ走り眼神經ニ至リテ聯ル者ナリ〔ハ〕滑車神経交通枝ハ「パウリ」及「ビツデル」ノ兩氏ハ之ヲ記載スト雖

彼ノ「ルシクア」氏ハ缺テ現ハレサル者ト爲ス〔ニ〕動眼神經交通枝ハ解剖家ノ或人ハ常ニ現在セル者ト云ヒ或人ハ屢缺テ現在セサル者アリト云フ

〔ホ〕毛様神経節ノ交感根ハ海綿様竇ノ内頸動脈ノ第三彎弓ヲ纏絡スル部ヨリ起リ眼神經ノ内側ヨリ上眼窠破裂ヲ過リ眼窠内ニ入り長根ト短根ノ間ヨリ毛様神経節ノ後縁ニ至リ或ハ長根ト共ニ其神経節ノ後上隅ニ至リテ聯ル者ナリ

〔へ〕大脳垂體枝ハ纔カニ一二條ニシテ海綿様竇ノ内壁ヲ穿チ大脳垂體ニ循行シ〔ト〕尿管枝ハ數條ニシテ内頸動脈ノ終枝タル前中兩大腦動脈ニ沿テ延展シ之ヲ纏絡ス

〔三〕外頸神經叢 Plexus caroticus externus ハ上頸神經節ノ外頸神經ヨリ成立シ舌咽神經及迷走神經ノ分枝ト相綜錯シ以テ外頸動脈ヲ纏絡シ彼此ノ部ニ於テ小神經節ヲ現ハシ耳下腺ニ小枝ヲ分佈シ外頸動脈ノ分枝ニ沿テ延展シ上甲狀腺上行咽頭、外頸、内頸及淺顳顳等ノ諸神經叢ヲ成ス所ノ

數枝ヲ支別シ總頸動脈ノ分岐部ノ内側ニ於テ神經節様ノ長圓小體ヲ現ハス名テ頸動脈間神經節 Ganglion intercaroticum ト云フ

- 〔イ〕上甲狀腺神經叢 Plexus thyroideus superior ハ上甲狀腺動脈ヲ纏絡シ上喉頭神經及上心臓神經ト接合ス〔ロ〕上行咽頭神經叢 Plexus pharyngeus ascendens ハ上行咽頭動脈ヲ纏絡シ彼ノ咽頭神經叢ト接合ス〔ハ〕舌神經叢 Plexus lingualis ハ舌動脈ヲ纏絡シ舌下腺ニ枝別ヲ送り舌咽神經ノ舌枝ト接合ス
- 〔ニ〕外頸神經叢 Plexus maxillaris externus ハ外頸動脈ヲ纏

絡シ顎下腺ニ枝別ヲ分佈シ顎下神経節ト聯
接ス〔ホ〕後頭及耳後神経叢 *Plexus occipitalis et auricularis poste-*
rior ハ耳下腺ニ枝別ヲ分佈シ〔ヘ〕内顎神経叢 *Ple-*
xus maxillaris internus ハ内顎動脈ヲ纏絡シ齒槽動脈ニ
小枝ヲ分輪シ上顎及下顎神経ノ返廻枝ト相
會シテ中硬腦膜動脈ヲ纏絡スル所ノ中硬腦
膜神経叢 *Plexus meningeus medius* ヲ成シ耳神経節ト聯
接ス〔ト〕淺顳顳神経叢 *Plexus temporalis superficialis* ハ微弱
ニシ其枝別ハ多ク耳及眼瞼ニ循ル所ノ動脈
ニ伴フ者ナリ

〔三〕總頸神経叢 *Plexus caroticus communis* ハ頸動脈間神経節
及中頸神経節ノ分枝ヨリ成立シ總頸動脈ヲ纏
絡シ上心臓神経ト联接シヲ蹄係狀ヲ成シ外頸
神経叢、下甲状腺神経叢、椎骨神経叢及心臓神経
叢ト聯絡ス

〔四〕咽頭神経叢 *Plexus pharyngeus* ハ既ニ上ニ論述セリ

〔五〕下甲状腺神経叢 *Plexus thyreoidens inferior* ハ中下兩頸神
経節、第一胸神経節及中下兩心臓神経ノ分枝ヨ
リ成立シ下甲状腺動脈ニ沿テ甲状腺ニ分佈シ
一二箇ノ小神経節ヲ現ハス之ヲ名テ下甲状腺

神經節 Ganglia thyreidea inferiora ト云フ

〔六〕椎骨神經叢 Plexus vertebralis ハ下頸神經節及第一胸神經節ノ分枝ヨリ成立シ椎骨動脈ニ沿テ上行シ大小不同ナル小枝ニ由テ頸椎神經ト联接シ基礎動脈ニ至レハ對側ノ者ト交接シ椎骨動脈及其分枝ニ分佈ス

〔乙〕胸腔神經叢

交感神經ハ胸腔内ニ於テ心臟神經叢及胸部大動脈幹神經叢ノ二叢ヲ形成シ迷走神經ノ肺神經叢及食管神經叢ノ二叢ヲ補成スル者ナリ

〔一〕心臟神經叢 Plexus cardiacus ハ上中下ノ三心臟神經、

最下心臟神經、迷走神經ノ心臟枝、下喉頭神經及舌下神經ノ心臟枝ヨリ形成スル者ナリ○今之ヲ別テ深部ト淺部ト爲ス

〔深〕心臟神經叢一名後心臟神經叢 Plexus cardiacus profundus S. pos-

terior S. superior ハ淺心臟神經叢ニ比スレハ強大ニシ

大動脈幹、ト氣管ノ下端ノ間ニ於テ多ク右側

ニ位シ前肺神經叢及右側ノ後肺神經叢ト交通

ス〔淺〕心臟神經叢一名前心臟神經叢 Plexus cardiacus superficialis S.

anterior S. inferior ハ就中左側ノ迷走神經ノ心臟枝ト同

解音 卷之三十一

側ノ上心臓神經トヨリ成立シ大動脈幹拱ノ凹

側及肺動脈ノ分岐部ノ前ニ於テ多ク左側ニ位

シ深心臓神經叢及左側ノ後肺神經叢ト交通シ

「ボタルリ」氏動脈様管ノ右側ニ於テ一箇稀ニハ上

ノ神經節ヲ現ハス之ヲ名テ心臓神經節 *Ganglion car-*

diacum ト云フ稀ニハ本神經節ノ全ク

心臓神經叢ハ數條ノ枝別ヲ上行大動脈幹、大動

脈幹拱、無名動脈、總頸動脈、鎖骨下動脈、肺動脈、上

大靜脈幹及肺靜脈ニ分佈シ上行大動脈幹及大動脈幹

胸部大動脈幹神經叢ニ移行シ肺動脈ニ分佈スル者ハ漸々

大靜脈幹及肺靜脈ニ分佈スル者ハ心臓ノ房壁中ニ

ナル者 漸々左右ノ帽心神經叢ニ移行スル者ナリ

〔イ〕左帽心神經叢 一名後帽心神經叢 *Plexus coronarius sinister*

S. posterior ハ深心臓神經叢ヨリ發生シ右帽心神

經叢ヨリモ強大ニシテ肺動脈ト左心耳ノ間ヨ

リ左帽心動脈ヲ纏絡シ其分枝ヲ沿ハリ心臓

ノ後壁及左縁ニ分佈ス〔ロ〕右帽心神經叢 一名前

經叢又右冠 *Plexus coronarius dexter S. anterior* ハ深淺ノ心臓神

經叢ヨリ發生シ大動脈幹ト肺動脈トノ間溝

中ヲ斜ニ下行シ右帽心動脈ヲ纏絡シ其分枝

ニ沿テ心臓ノ前壁及右縁ニ分佈シ左帽心神

解音 卷之三十一 七十四 田口氏藏版

經叢ノ如ク彼此ノ部ニ於テ顯微鏡的ノ小神經節ヲ現ハス

〔三〕胸部大動脈幹神經叢 *Plexus aorticus thoracicus* ハ無對ニ

ノ上胸神經節ノ分枝及心臟神經叢ヨリ分派スル所ノ小枝ヨリ成立シ胸部大動脈幹ヲ纏絡シ奇靜脈及胸管ニ小枝ヲ分佈シ數條ハ小枝ニ由テ食管神經叢ト交通シ横隔膜ノ大動脈幹裂孔ヨリ内臟軸神經叢ニ移行ス

〔丙〕腹腔及骨盤腔神經叢

交感神經ハ腹腔及骨盤腔内ニ於テハ同腔内諸

臟ノ動脈ノ員數及循行ニ對偶シ且上方ヨリ下方ニ向テ漸次接合スル所ノ數箇ノ神經叢ヲ形成スル者ナリ

〔一〕内臟軸神經叢 一名大陽神經叢又内臟動脈軸神經叢 *Plexus coeliacus S. solaris* ハ

最大ニシ且ツ最上ニ位シ左右ノ内臟神經、胸部大動脈幹神經叢ノ分枝、迷走神經ノ終枝ノ一部及上腰神經節ノ分枝ヨリ成立シ横隔膜ノ椎骨部ノ前ニ於テ大動脈幹裂孔ノ兩側及大動脈幹ノ前ニ位シ内臟軸動脈ヲ纏絡シ左右各一箇ノ半月狀ノ大神經節ヲ現ハス名テ半月狀神經節

角音指... 卷之十三... 田口氏藏版

又内臟神經節 *Ganglion semilunare S. splanchnicum S. coeliacum S. solare* ト

又大陽神經節
云フ○左側ノ半月狀神經節ハ右側ノ者ヨリハ
正中線ニ近位シ大動脈幹ノ一部ヲ被ヒ同側ノ
大内臟神經ヲ受ケ右側ノ半月狀神經節ハ同側ノ
ノ横隔膜椎骨部ノ内外兩脚間ノ破裂ノ前ニ位
シ同側ノ大内臟神經ヲ受ク又内臟軸神經叢ハ
左右二箇ノ一對ノ小神經節ト上下二箇ノ無對
ノ小神經節トヲ現ハス其有對ノ者ヲ名テ腎臟
大動脈幹神經節 *Ganglia renali-aortica* ト云ヒ上無對ノ者
ヲ名テ横隔膜神經節 *Ganglion phrenicum* ト云ヒ下無對

ノ者ヲ名テ上腸間膜神經節 *Ganglion mesentericum superius* ト

云フ○腎臟大動脈幹神經節ハ同側ノ腎動脈ノ

起根ノ上方ニ位シ小内臟神經ヲ受ケ一條或數

ノ神經ニ由テ半月狀神經節及上腸間膜神經節

ト联接ス横隔膜神經節ハ横隔膜下面ニ於テ右

副腎ノ上部ニ近位シ上腸間膜神經節ハ同名動

脈ノ起根ノ右側ニ位シ左右ノ半月狀神經節ハ

許多ノ強大ナル神經束ニ由テ相交接シ又半月

狀神經節ヲ交接スル所ノ神經束ハ半月狀神經

節ト横隔膜神經節ヲ相联接セシム故ニ全形環

解網覽 卷之十三 七十六 田口氏藏版

輪狀ヲ呈ハシ以テ腹部大動脈幹神經叢ニ移行
シ腹部大動脈幹ノ分枝ヲ纏フ所ノ諸神經叢ヲ
分派ス又横隔膜神經節ハ小枝ヲ副腎ニ分輪シ
横隔膜及肝臓ノ後葉ニ分佈スル者ナリ○今内
臟軸神經叢ヨリ分派スル諸叢ヲ其沿行スル所
ノ動脈ニ從テ別テ無對ノ帽胃神經叢、肝神經叢、
脾神經叢及上腸間膜神經叢ト有對ノ横隔膜神
經叢、副腎神經叢、腎神經叢及精系神經叢トノ二
種ト爲ス
無對神經叢

〔イ〕帽胃神經叢

胃一名上帽
神經叢

Plexus coronarius ventriculi S. coronarius

ventriculi superior ハ胃ノ小彎ノ動脈弓ニ沿テ迷走神

經ノ前後兩胃神經叢ノ間ヲ走り同神經叢ト

交接ス

〔ロ〕肝神經叢

Plexus hepaticus

ハ右側ノ迷走神經ノ分

枝及内臟軸神經叢ノ分枝ヨリ成立シ肝動脈

及輸胆管ヲ纏絡シ右帽胃動脈ニ沿テ帽胃神

經叢ニ至ル所ノ小枝ヲ支別シ胃十二指腸動

脈ヨリ腓十二指腸動脈ニ沿テ腓頭及十二指

腸ニ分佈シ右胃腸網動脈ニ沿行シ下帽胃神

經叢 *Plexus coronarius ventriculi inferior* ト成リテ胃ノ大彎ニ

循ル所ノ數小枝ヲ分派シ又門靜脈ニ長小枝

ヲ輪リ胆嚢ニ小枝ヲ分佈シ肝動脈及肝管ノ

分枝ニ沿テ肝ノ實質ニ分佈ス

〔ハ〕脾神經叢 *Plexus lienalis S. splenicus* ハ脾動脈ヲ纏絡シ

其分枝ニ沿テ脾、膵及胃底ニ分佈ス

〔ニ〕上腸間膜神經叢 *Plexus mesentericus superior* ハ内臓軸神

經叢ノ同名神經節ヨリ分派スル所ノ數小枝

ヨリ成立シ腸間膜ノ葉間ヲ一部ハ上腸間膜

動脈ヨリ其分枝ニ沿テ走リ一部ハ動脈ト動

脈ノ間ヲ走リ順次銳角ヲ以テ枝別シ其枝復

タ吻合シテ網狀ヲ成シ十二指腸ノ下部及膵

頭ニ分佈シ空廻腸、盲腸、上行及横行結腸ニ分

佈ス

有對神經叢

〔イ〕橫隔膜神經叢 *Plexus phrenicus S. diaphragmaticus* ハ下橫隔

膜動脈ヲ纏絡シテ橫隔膜ニ至リ橫隔膜神經

ノ終枝ト吻合ス 右神經叢ハ左神經叢ヨリ強大ナル者ト爲ス

〔ロ〕副腎神經叢 *Plexus suprarenalis* ハ内臓神經及内臓軸

神經叢ノ分枝ヨリ成立シ最上ノ腰神經節、迷

走神經及橫隔膜神經ノ分枝ヲ受ケ同側ノ副腎ニ分佈ス

〔ハ〕腎神經叢 *Plexus renalis* ハ内臓軸神經叢ノ分枝及後腎神經ヨリ成立シ腰神經節ノ分枝ヲ受ケ同側ノ腎動脈ニ沿テ腎質ニ分佈シ輸尿管ニ沿テ下行スル所ノ小枝ヲ支別ス

〔ニ〕精系神經叢 一名内精系神經叢 *Plexus spermaticus S. spermaticus internus S. superior* ハ腎神經叢及上腸間膜神經

叢ノ分枝ヨリ成立シ腹部大動脈幹神經叢ノ分枝ヲ受ケ同側ノ内精系動脈ニ沿テ下行シ

男子ハ睪丸女子ハ卵巢ニ分佈シ子宮底ニ至リテ子宮神經叢ニ會合ス

〔二〕腹部大動脈幹神經叢 *Plexus aorticus abdominalis* ハ内臓軸

神經叢ノ連續ニシテ數條ノ神經ヨリ成立シ交互相吻合シテ縦網ヲ成シ以テ腹部大動脈幹ノ内臓軸神經叢ヨリ以下ノ部ヲ纏絡シ腰神經節ノ分枝ト聯合スル部ニ於テ數箇ノ小神經節ヲ現ハシ下腸間膜神經叢ヲ分派シ其動脈ノ起根部ニ於テ一箇ノ神經節ヲ現ハス甲節ヲ名テ精系神經節 *Ganglia spermatica* ト云ヒ乙節ヲ名テ下腸間膜神

經節 Ganglion mesentericum inferius ト云フ

〔下腸間膜神經叢〕Plexus mesentericus inferior ハ下腸間膜動脈ヲ纏絡シ其動脈ノ分枝ニ沿テ下行結腸ノ狀結腸及直腸ノ上部ニ分佈ス

〔三〕上下腹神經叢 一名中下腹神經叢 Plexus hypogastricus superior S. medius ハ

腹部大動脈幹神經叢ノ連續ヲ爲シ第五腹椎體及薦骨岬ノ前ニ於テ左右ノ總腸骨動脈ノ間ニ位シ下腰神經節ノ分枝ヲ受ケ總腸骨動靜脈及外腸骨動靜脈ニ沿行スル所ノ小枝ヲ分派シ又下腸間膜神經叢ノ下部ヲ補フ所ノ上痔神經

haemorrhoidales superiores ヲ支別シ分レテ二部ト成リ内腸

骨動脈ノ内側ヨリ左右ノ下下腹神經叢ニ移行スル者ナリ

〔四〕下下腹神經叢 一名下腹神經叢 又側下腹神經叢 Plexus hypogastricus inferior S.

hypogastricus S. hypogastricus lateralis ハ腹膜囊ノ直下ニ於テ直

腸、腔底及膀胱ノ左側ト右側トニ位シ第二第三第四薦骨神經及薦骨神經節ノ分枝ヲ受ケ骨盤腔内諸臓及陰部ノ海綿體ノ神經ヲ分派シ以テ左ノ交ヒニ相接續スル所ノ數小神經叢ヲ成ス

上下ノ下腹神經叢ハ女子ニ於テ男子ヨリハ強大ナル者ナリ

〔イ〕痔神經叢 一名中痔神經叢 Plexus haemorrhoidalis S. haemorrhoidalis medius

ハ下腹神經叢ノ上部ヨリ起ル所ノ分枝ト同
叢ヨリ陰部及膀胱ニ循ル所ノ神經ノ分枝ト
ヨリ成立シ直腸ニ沿テ一部ハ上行シ下腸間
膜神經叢ノ分枝ト吻合シ一部ハ下行シ以テ
直腸ノ下部ニ分佈ス

〔ロ〕輸精管神經叢 Plexus deferentialis ハ女子ノ子宮腔神
經叢ニ比スレハ甚タ薄弱ニシテ精囊ヲ纏絡シ
上方ハ輸精管ニ沿テ延展シ睪丸ニ循ル所ノ
小枝ノ媒介ニ由テ精系神經叢ト联接シ下方

ハ攝護腺神經叢 Plexus prostaticus ト成リテ攝護腺ニ
分佈シ數箇ノ神經節ヲ現ハス名テ攝護腺神
經節 Ganglia prostatica ト云フ

〔子宮腔神經叢〕 Plexus utero-vaginalis ハ第三及第四薦骨
神經ノ分枝ヲ受ケ痔神經叢ト膀胱神經叢ノ
間ニ嵌入シ子宮ノ頸部及腔ノ上部ヲ纏絡シ
數箇ノ大小不同ナル神經節ヲ現ハス其〔前部〕

Plexus uterinus anterior ハ子宮ノ頸部及前壁ニ分佈シ
〔後部〕 Plexus uterinus posterior ハ子宮ノ側縁及後壁ニ分
佈シ子宮底ニ於テ精系神經叢ト交接スル者

ナリ

〔ハ〕膀胱神經叢 Plexus vesicalis ハ下腹神經叢ノ下前部及精系神經叢女子ハ子宮ヨリ發生シ第二第三及第四薦骨神經ノ分枝ト共ニ膀胱ニ分佈ス

〔ニ〕陰莖海綿體神經叢 Plexus cavernosus penis (clitoridis) ハ攝護腺神經叢及神經節ノ連續ニシテ下腹神經叢ノ終部ヲ成シ尿道收縮筋、攝護腺ノ下部及尿道ノ膜様部ニ枝別ヲ分佈シ耻骨弓下ヨリ陰莖根ニ至レハ陰部神經ノ小枝ヲ受ケ大小ノ

海綿體神經ヲ分派スル者ナリ

〔小海綿體神經〕Nn. cavernosi minores ハ陰莖海綿體脚ヲ

穿テ其實質中ニ分佈シ〔大海綿體神經〕N. cavernosus

major ハ陰莖海綿體ノ後部及尿道海綿體ニ數

小枝ヲ送り分レテ數枝ト成リ陰莖背側動靜

脈ニ沿テ陰莖ノ背側ヲ前行シ同海綿體ニ分

佈シ又尿道海綿體ニ分佈ス大小海綿體神經ハ陰莖背側神經ノ分枝ト

數回吻合シ又對側ノ同名神經ノ分枝ト數回吻合スル者ナリ亦女子ニ於ルモ彼ノ

腔神經叢ヨリ外陰部ニ循ル所ノ分枝中ニ於

テ大陰挺海綿體神經 N. cavernosus clitoridis majorト小陰挺

海綿體神經 N. cavernosi chitoridis minores トヲ區別スル者

ナリ

解剖攬要卷之十三下終 大尾

明治十年七月二十六日板權免許

同十五年五月十日出版

東京府平民

編輯兼出版人

田口和美

本郷區本郷春木町二丁目二十八番地

正誤

卷之七目次一葉三行 第二篇ハ〔第四篇〕

卷之九三十八葉十行 骨平ハ〔滑平〕

同五十三葉十二行 鼓室溝ハ〔鼓膜溝〕

同七十三葉十行
七十四葉三行 螺旋狀膜板ハ〔螺旋狀骨板〕

卷之十五葉一行 Valvulae ヰ〔Valvulae〕

同十七葉一行 atrio-ventricula e ヰ〔atrio-ventriculare〕

同四十八葉二十行 A ヰ〔A.〕

同五十六葉十七行 subraorbitalis ヰ〔supraorbitalis〕

同六十一葉十二行 幹葉ハ〔間葉〕

同六十三葉二行 下側ハ〔前側〕

同七十一葉十八行 *intercostalis* ハ〔intercostalis〕

同八十七葉二十行 *articulare* ハ〔articulare〕

卷之十一四葉十五行 Δハ〔Δ〕

同七十七葉四行 膊ハ〔膊〕以下皆之

卷之十二一葉十八行 一名神經ハ〔一名節狀〕

同十四葉二行 側腦室下ニ〔又側〕ノ三字ヲ脱セリ

同二十六葉九行 「ハロルス」橋下ニ〔一名ウハロ〕ノ九

字ヲ脱セリ

同三十五葉十七行 蟲葉下ニ〔一名蟲〕ノ六字ヲ脱

セリ

同四十二葉二行 註文穿行質ハ〔穿孔質〕

同四十二葉十行 乳嘴狀體下ニ〔一名乳體〕ノ五字ヲ

脱セリ

同四十六葉八行 *monroi* ハ〔Monroi〕

同五十葉十七行 半環狀板下ニ〔一名半〕ノ六字ヲ

脱セリ

同五十三葉一行 *erebri* ハ〔cerebri〕

同五十三葉十行 牀核ハ〔狀核〕

同五十六葉十行 上面ハ〔上面〕

卷之十三上二十三葉八行 「クアツセル」氏 ハ「グアツ

セル」氏

同二十六葉十二行 蝴蝶口蓋枝ハ「蝴蝶篩骨枝」

同四十葉七行 plexus ハ [plexu]

卷之十三下五葉八行 膊ハ「轉」

同四十五葉六行 scrotales ハ [scrotales]

陸軍水病院
海軍水病院
東京大學醫學部
東京府病院

官版御用所

拙舖累世書籍ヲ鬻キ近年醫書及ヒ翻譯書ヲ專
ニス都鄙一般醫學大家著述シ玉フ所アレバ多
クハ拙舖ニ發兌ヲ命セラル故ニ海内新刺ノ醫
書ハ必ス備エテ以テ漏スナカラントス仰願
クハ書ヲ求メ玉フノ諸君子高顧アラントラ

東京馬喰町三丁目五番地 英蘭堂 島村利助

