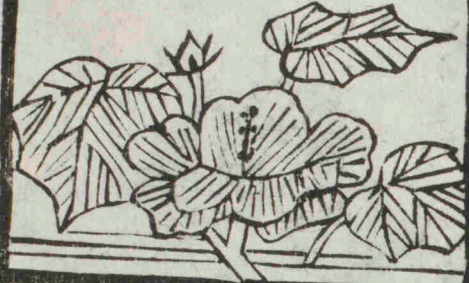



慶應義塾  
醫學部  
圖書文化庫



206



✂  
k11-1

F<sup>2</sup>  
カ-26




491.1

K2-4  
2

No. 2406

12 K11-1



富士川文庫

2466

解剖攬要卷之二

目次

〔五〕頭骨

〔甲〕頭蓋骨

〔一〕後頭骨

〔二〕楔狀骨

〔三〕篩骨

〔四〕前頭骨

〔五〕顛顛骨

〔六〕顛頂骨



頭蓋

〔乙〕顏面骨

〔一〕上顎骨

〔二〕口蓋骨

〔三〕淚骨

〔四〕下甲介骨

〔五〕鼻骨

〔六〕顴骨

〔七〕鋤骨

〔八〕下顎骨

解音攬要卷之二

目次

鼻腔

眼窠

口腔

顛顛窩

蝴蝶顎骨窩

翼狀口蓋窩

解剖攬要卷之二目次終

解剖攬要卷之二

東京大學醫學部教授

田口和美 編輯

〔五〕頭骨 *Ossa capitis*

頭骨ハ全數二十二枚ニシテ頭蓋ト顔面トノ基礎ヲ爲ス者ナリ其頭蓋ヲ構成シ内腔ニ腦ヲ充ル者ヲ名テ頭蓋骨 *Ossa cranii* ト云ヒ顔面ヲ構成メ各自ノ間ニ數腔ヲ殘シ以テ視器、嗅器及味器ヲ含トス之ヲ名テ顔面骨 *Ossa faciei* ト云フ然レ頭蓋ト顔面トハ其關係甚夕切密ナルヲ以テ半ハ彼ヲ



構成シ半ハ此ヲ構成シ劃然タル經界ヲ為シ難  
シトス

〔甲〕頭蓋骨 *Ossa cranii*

頭蓋骨ハ全數八枚ニシテ無對ト有對ノ骨ヨリ  
形成ス

〔イ〕無對骨

〔一〕後頭骨 *Oss occipitis*

〔二〕楔狀骨 *Oss sphenoidem*

〔三〕篩骨 *Oss ethmoidem*

〔四〕前頭骨 *Oss frontis*

〔ロ〕有對骨

〔五〕顳顬骨 *Ossa temporum*

〔六〕顳頂骨 *Ossa parietalia*

以上ノ諸骨ハ多クハ扁骨ニシテ内外二層ノ緻  
密質及板障ヨリ成ルモノナリ外層 *Lamina externa* ハ  
強厚ニシテ自余ノ緻密質ニ同シト雖且内層即  
硝子板 *Lamina interna S. vitrea* ハ薄クシテ甚ダ破碎シ易  
シ板障ハ各骨各部ニ於テ厚薄ヲ異ニシ數條ノ  
細管アリテ以テ靜脈ヲ通ス名テ「ブレシエ」ト氏管

*Canales Brescheti* ト云フ

〔一〕後頭骨 Os occipitis

後頭骨ハ頭蓋ノ後壁ト頭蓋底ノ後部トヲ領シ  
鱗狀部、側部及體部ヨリ形成シ其連合ノ間ニ一  
大孔ヲ有ス名テ後頭孔 Foramen occipitale S. magnum occipitis  
ト云フ○後頭孔ハ頭蓋腔ト脊柱管ヲ交通セシ  
ムル所ノ者ナリ

〔二〕鱗狀部 一名後頭部 Squama S. Pars occipitalis ハ後頭孔ヨリ

後上方ヲ領シ所謂鱗片狀ヲ成シテ外面ハ凸  
隆シ内面ハ凹陷ス〔外面〕後面ノ上半部ハ滑澤下  
半部ハ不平ニシテ中央ニ一ノ結節ヲ現スニ稀

棘狀ヲ成ス者アリ之ヲ外後頭結節 Protuberantia S. Spina occipitalis

externa ト云フ此結節ヨリ後頭孔ノ後縁ニ至マ  
テ下走スル隆起ヲ名ケテ外後頭櫛 Crista occipitalis

externa ト云ヒ櫛ヲ横斷スル所ノ上下二條ノ半

月狀線ヲ名テ上下項線 Linea nucae superior et inferior ト

云フ上ハ櫛ノ上端下ハ櫛ノ中央ヲ横斷ス是

即往昔上下弧形線又半環狀線 Linea arcuata S.

semicircularis superior et inferior ト唱ヘシモノナリ

〔内面〕前面ハ十字隆起 Eminentia cruciata ニ由テ岐レテ

四小窩ヲ現ス在上ノ二窩ヲ大脳窩 Fossae cerebri

ト云ヒ在下ノ二窩ヲ名テ小腦窩 *Fossae cerebelli* 一  
 云フ○十字隆起ハ縱横ノ二隆線ヨリ合成シ  
 中央ニ於テ互ニ相交錯シ銳鈍不定ノ丘隆ヲ  
 ナス名テ内後頭結節 *Protuberantia S. Spina occipitalis interna*  
 ト云フ○横隆線ハ二條併行ノ小隆線ヨリ形  
 成シ線間自ラ溝ヲナス之ヲ横溝 *Sulcus transversus*  
 ト名ク縦隆線ハ上下ノ二部ニ分ル上部内後頭結  
 節ヨリ上方ニ在節ハ二條併行ノ小隆線ヨリ形  
 成シ線間自ラ溝ヲナス之ヲ矢狀溝 *Sulcus sagittalis*  
*S. longitudinalis* ト名ク下部内後頭結節ヨリ下方ハ

銳隆起ヲナシ或ハ下端分裂シテ肉串ノ狀ヲ

ナスモノアリ之ヲ内後頭櫛 *Crista occipitalis interna* ト

云フ

鱗狀部ノ側縁左ハ不等ノ弓狀ニシテ上下ノ

二部ニ分ル上部ハ鋸齒狀ヲナシ顛頂骨ノ後

縁ニ啣接ス名テ三角縁 *Margo lambdoides* ト云ヒ下

部ハ僅ニ鋸齒狀ヲナシ顛顛骨ノ乳様部ニ啣

接ス名テ乳様縁 *Margo mastoideus* ト云フ

(二)側部一名髁 *Partes laterales S. condyloideae* ハ後頭孔

左右ニ位シ體部ト鱗狀部ヲ連接セル不等長

方形部ニシテ〔下面〕ニ楕圓形ノ突起アリ之ヲ  
 髁狀突起 *Processus condyloideus* ト名ク髁狀突起ノ前  
 端ハ互ニ相连接シテ後頭孔ノ前部ヲ狹隘シ  
 關節面ハ前方ヨリ後方ニ向テ凸隆ニ載域ノ  
 上關節窩ニ關スル者タリ○髁狀突起ノ後方  
 ニ淺窩アリ名テ髁狀窩 *Fossa condyloidea* ト云フ又  
 突起ノ上部ヲ穿通セル前後ノ二孔アリ甲ヲ  
 舌下神經管 *Canalis hypoglossi* 一名前髁狀孔 *Foramen*  
*condyloideum anterius* ト云ヒ乙ヲ後髁狀孔 *Foramen condyloideum*  
*posterius* ト云フ前孔ハ舌下神經ヲ通シ後孔ハ導

血管 *Emissarium Santorini* ヲ通ス 導血管ハ靜脈ニシテ  
 部ノ靜脈トヲ相通 セシムルモノナリ 頭蓋腔内ノ靜脈ト頭

〔上面〕ニ突起アリ舌下神經管ニ跨ル名テ無名

突起 *Processus anonymus* ト云フ

〔内縁〕ハ滑澤ニシテ後頭孔ノ側縁ヲ成シ〔外縁〕

ハ不平ニシテ深キ半月狀ノ截痕ヲ成ス顛顛

骨岩様部ノ頸靜脈窩ト會シテ頸靜脈孔 *Foramen*

*jugulare* ヲ形為ス名テ頸靜脈截痕 *Incisura jugularis* ト

云ヒ截痕ノ後方ニ在ル三角形ノ突起ヲ名テ

頸靜脈突起 *Processus jugularis* ト云ヒ突起ノ後内方

ヲ過キ頸靜脈截痕ニ終ル所ノ廣溝ヲ名テ頸靜脈溝 *Sulcus jugularis* ト云フ ○頸靜脈溝ハ横溝ノ末端ニシテ後髁狀孔ノ内口ヲ現ス

〔三〕體部 一名基 *Corpus S Pars basilaris* ハ後頭孔ノ前ニ

アリ短厚楔狀ニシテ前端ハ厚クシテ蝴蝶骨

ニ連リ二十歳前後ニ於テ化骨ス後端ハ薄ク遊離シテ後

頭孔ノ前縁ヲ成ス〔上面〕ハ滑澤ニシテ溝狀ニ

陥没シ蝴蝶骨鞍檻ノ後面ト共ニ「*グルメンバツ*

ク」氏斜基 *Clivus Blumenbachii* 一名延髓窩 *Fossa pro medulla*

*oblongata* ヲ成シ〔下面〕ハ粗糙ニシテ中央ニ小結節

ヲ現ス名テ咽頭結節 *Tuberculum pharyngeum* ト云フ〔側

縁〕左ハ銳利ニシテ上ニ淺溝ヲ載ス名テ下岩

様部半溝 *Semisulcus petrosus inferior* ト云フ

〔二〕楔狀骨 *Os sphenoidale*

楔狀骨一名蝴蝶骨ハ頭蓋底ノ中部ヲ構成シ總

頭蓋骨及顔面諸骨ト聯接シ全形恰ヒ飛蟲ノ形

ノ如シ故ニ之ヲ別テ一體ニ小翼ニ大翼及二翼

狀突起ト為ス

〔一〕蝴蝶骨體 *Corpus* ハ全骨中ノ最厚キ部ニシテ

中央部ヲ領シ其壁薄クシテ空洞ヲナス縱骨

板即蝴蝶骨中隔 *Septum sphenoidale* ト名クル者アリ  
テ空洞ノ前方ヨリ後方ニ走ル是ニ由テ空洞  
分レテ左右ノ蝴蝶骨竇 *Sinus sphenoidales* ナス○  
體ハ全形殆ト骰子ノ如ク上下前後左右ノ六  
面ヲ現ス

[上面]ハ二部ヨリ成ル即チ前部ハ滑平ニメ左  
右ハ直ニ小翼ノ上面ヲナシ前縁ハ鋸齒狀ニ  
シテ前頭骨ノ眼窠部及篩骨ノ篩狀板ト連接  
シ中央ニ單棘或分岐棘アリ名テ篩骨棘 *Spina*  
*ethmoidalis* ト云フ後縁ハ圓滑ニメ視溝 *Sulcus opticus*

ノ前境ヲ成ス後部ハ所謂土耳格鞍 *Sella turcica* *S.*

*Ephippium* ト稱スル者ニシテ鞍窩ニ均シキ深凹

陥ヲ現ス名テ粘體涅 *Fossa hypophysæos* ト云フ窩前

ノ鈍キ横隆起ハ之ヲ鞍結節 *Tuberculum sellæ* ト名

ケ其兩端ヨリ挺出セル小結節ヲ中牀狀突起

*Processus clinoidens medius* ト名ク又窩後ヨリ少ク前ニ

傾キ上方ニ挺出セル稍方形ノ骨板ヲ名テ鞍

檻 鞍背 *Dorsum sellæ* ト云ヒ其上方ノ各隅ヨリ挺出

セル小結節ヲ名テ後牀狀突起 *Processus clinoidens*

*posterior* ト云フ後面 鞍背ノ後面 ハ後頭骨體部ノ上面

ニ移行シ共ニ斜臺ヲ形成ス

〔側面〕ハ上部ト下部ヨリ大小二翼ヲ生シ自餘ノ部ハ游離シテ淺溝ヲ現ス名ケテ頸動脈溝

Sulcus caroticus ト云フ ○頸動脈溝ノ外縁ハ蝴蝶骨

小舌 Lingula sphenoidalis ト稱スル所ノ舌狀ノ小骨板

ヲ以テ分界セラル

〔前面〕ハ二孔ヲ現ス此孔ハ縱徑ノ銳隆起即蝴

蝶骨櫛 Crista sphenoidalis ニ由テ分界セラル之ヲ名

テ蝴蝶骨竇口 Aperturæ sphenoidales ト云フ ○櫛ハ篩骨

ト聯接シ口ハ各蝴蝶骨竇ニ通シ蝴蝶骨甲介

Conchæ sphenoidales ト名ケタル所ノ薄キ骨板ニ由テ

過半掩蓋セラル ○蝴蝶骨甲介ハ「ベルチン」氏

小骨 Ossicula Bertini ト稱スル者ニシテ元來特別ノ

二小骨ナリ

〔下面〕ハ左右ノ翼狀突起ノ間ニ位シ前面ノ如

ク前後ニ走レル銳隆起アリ名ケテ蝴蝶骨嘴

Rostrum sphenoidale ト云フ ○蝴蝶骨嘴ハ鋤骨ト聯接

ス

〔後面〕ハ始メハ軟骨ニ由テ後頭骨體ノ前面ニ

連リ成熟ノ後ハ相膠着シテ一骨ヲ成ス故ニ

此兩骨ヲ概稱シテ基礎骨 Os basillare ト云フ

〔二〕小翼即眼窠翼 Alae Parvae & orbitales ハ蝴蝶骨體ノ

側面ノ前上部ト上面ノ前部ヨリ各上下ノ二

根ヲ以テ生シ殆ト地平ニ外方ニ向テ突出シ

二根ノ間ニ圓孔アリ之ヲ視神經孔 Foramen opticum

ト名ク○眼窠翼ハ全形扁平三角形ニシテ尖

端外方ニ向ヒ上下ノ二面ト前後二縁トヲ現

ス

〔上下二面〕ハ共ニ滑平游離シテ上ハ前頭蓋窩

ニ向ヒ下ノ前部ハ眼窠ニ向ヒ後部ハ中頭蓋

窩ニ向フ

〔前縁〕ハ鋸齒狀ニシテ前頭骨ト聯接シ〔後縁〕ハ

滑澤ニシテ頭蓋腔ニ突出シ以テ前頭蓋窩ト

中頭蓋窩ヲ分界シ内端ニ於テ不齊ノ短突起

ヲ現ス名テ前牀狀突起 Processus clinoidens anterior ト云

フ

〔三〕大翼即顳顬翼 Alae Magnae S. temporales ハ蝴蝶骨體

ノ側面ノ後下部ヨリ生シ小翼ト翼狀突起ノ

間ニ位シ全形不齊三角ニシテ三面三縁アリ

〔腦面〕Facies cerebri 内面ハ凹陷滑澤ニシテ指狀壓痕

Impressiones digitatae 腦隆起 Jura cerebraha 及樹狀溝 Sulci meningei  
ヲ現ス ○腦隆起トハ指狀靡痕ヲ經界セル所  
ノ隆線ヲ云ナリ

〔顳顬面〕 Facies temporalis 外ハ顳顬窩ニ對シ上下ニ

凸形ヲ現シ大翼櫛 Crista alae magnaе ト名クル所ノ

横隆起ニ由テ上下ノ二部ニ分ル上部ハ大ニ

ノ顳顬窩ノ一部ヲ成シ下部ハ小ニメ蝴蝶頸

骨窩ノ一部ヲ成ス又櫛ノ前端ハ下方ニ突出

メ結節ヲナス名テ棘狀結節 Tuberculum spinosum ト云

〔眼窠面〕 Facies orbitalis 前ハ滑平ニシテ稍菱形ヲナ

シ眼窠ニ向ヒ其外壁ノ後部ヲ形成ス

〔上縁〕ハ大翼ノ起根ヨリ外上角ノ間ヲ圍ム處

ニシテ上半部ト内半部ヨリ成立ス上半部ハ

廣濶ニシテ鋸齒狀ヲナシ前頭骨及顳頂骨ト

啣接ス内半部ハ不平銳利ノ游離縁ニシテ小

翼ノ下面ニ對在シ共ニ破裂ヲナス名テ上眼

窠破裂 Fissura orbitalis superior ト云フ

〔前縁〕ハ眼窠面ノ前下ヲ圍ミ上縁ノ如ク前半

部ト下半部ヨリ形成ス前半部ハ鋸齒狀ニメ

顴骨ト啣接シ下半部ハ圓滑ノ游離縁ニメ上

顎骨ノ眼窠面ノ後縁ニ對在シ共ニ破裂ヲ形  
成ス名テ下眼窠破裂 *Fissura orbitalis inferior* ト云フ  
〔後縁〕ハ大翼ノ外方ト後方トヲ圍ミ外半部ト  
後半部ニ岐ル外半部ハ半月狀ノ鋸齒狀縁ニ  
シテ顛顛骨ノ鱗樣部ト嚙接シ後半部ハ短ク  
シテ顛顛骨ノ岩樣部ニ界シ後外ノ兩半部ハ  
銳角ヲ以テ相會シ尖端下方ニ向ヘル三角形  
ノ突起ヲ成ス名テ隅棘 *Spina angularis S. sphenoidalis* ト  
云フ  
大翼ニハ通常三箇ノ穴孔アリ即チ上眼窠破

裂ノ内端、蝴蝶骨體ニ近キ處ニオヒテ正圓孔  
*Foramen rotundum* ヲ現シ其後方ニ於テ卵圓孔 *Foramen*  
*ovale* ヲ現シ其後外方ニ於テ棘孔 *Foramen spinosum* ヲ  
現ス又卵圓孔ノ内側ニ於テ小管ヲ現スモノ  
アリ如然ハ此小管ヲ名テ「アルノルド」氏無名  
小管 *Canaliculus innominatus Arnoldi* ト云フ○棘孔ハ隅棘  
ヲ穿通セル者ナリ  
〔四〕翼狀突起即口蓋翼 *Processus pterygoidei S. Alae palatinae*  
ハ蝴蝶骨體ト大翼ノ根ヨリ起リ後鼻孔ノ左  
右ニ下垂シ各翼狀板 *Laminae pterygoideae* ト名クル所

ノ内外二板ヨリ成ル後側ニ一窩ヲ現ス名テ  
翼狀湟 *Fossa pterygoidea* ト云フ○内板 *Lamina medialis* ハ細  
長ニシテ下端ハ彎曲シテ鈎狀ヲナス之ヲ翼  
狀鈎 *Hamulus pterygoideus* ト名ケ又後縁ノ上半部ニ淺  
溝アリ之ヲ「エウスタク」氏管溝 *Sulcus pro tuba Eustachii*  
ト名ク外板 *Lamina lateralis* ハ内板ヨリ短廣ナリ而  
シテ内外両板ハ前側ノ上部ニ於テハ相膠着  
スレ氏下部ハ分裂シテ三角形ノ截痕ヲナス  
是ヲ翼狀截痕 *Incisura S. Fissura pterygoidea* ト名ケ又翼  
狀突起ノ根ヲ前方ヨリ後方ニ向テ貫穿セル

小管アリ是ヲ「ギイチ」氏管 *Canalis Vidianus S. pterygoideus*  
ト名ケ此管ノ前端ヨリ翼狀突起ノ前側ヲ下  
走スル直溝アリ之ヲ翼狀口蓋溝 *Sulcus pterygo-*  
*palatinus* ト名ケ又翼狀突起ノ根ノ内側ヨリ蝴蝶  
骨體ノ下面ニ沿テ内方ニ突出セル扁平ノ突  
起アリ之ヲ鞘狀突起 *Processus vaginalis* ト名ク○鞘  
狀突起ハ鋤骨ノ上縁ニ對居セル者ナリ

〔三〕篩骨 *Os ethmoidium*

篩骨ハ其形不齊ニシテ多クハ至薄ノ骨板ヨリ  
形成シテ甚タ破碎シ易シ前頭骨ノ眼窠部ノ間

ニ位シ頭蓋底、眼窠及鼻腔ヲ構成ス。○本骨ヲ別テ篩狀板、鉛直板及側塊部右左トナス

〔一〕篩狀板 *Lamina cribrosa* ハ全骨ノ上部ヲ領セル長方至薄、篩狀ノ骨板ニシテ前頭骨ノ篩骨截痕内ニ於テ地平ニ位シ大小不齊ノ數孔ヲ見ス名テ篩眼 *Foramina cribrosa* ト云フ前部ノ孔ハ篩骨

神經ヲ通シ爾餘ハ嗅神經ヲ通ス又上面ノ中央ニ扁平ノ突起アリ名テ鷄冠 *Crista galli* ト云フ

〔二〕鉛直板 *Lamina perpendicularis* ハ篩狀板ノ下面鷄冠ニ相對スル處ヨリ生シ直降スル骨板右或左ニ偏ス

アルモノニシテ鼻腔中隔ノ前上部ヲ形為シ左アリ右ノ側面ハ側塊部ノ内面ニ對在シ前上縁ハ前頭骨ノ上鼻棘及鼻骨ニ聯接シ前下縁ハ鼻腔ノ中隔軟骨後下縁ハ鋤骨後縁ハ蝴蝶骨攝ニ聯接ス

〔三〕側塊部即回郭部 *Massae laterales S. Labyrinthi* ハ四角形

ニシテ篩狀板ノ側縁右左ヨリ鉛直板ノ左右ニ懸垂シ内ニ許多ノ蜂窩ヲ藏ス名テ篩骨蜂窩

*Cellulae ethmoidales* ト云フ○篩骨蜂窩ハ大小不等ニシテ互ニ相交通シ内側ト外側ハ骨板ニ圍繞

セラル

〔外壁〕ハ眼窠ニ對シテ方形至薄ノ骨板ヨリ成

ル之ヲ紙板 *Lamina papyracea* ト名ク○紙板ハ眼窠

ノ内壁ノ一部ヲ構成シ前縁ハ淚骨ニ聯接シ

下縁ハ上顎骨ノ眼窠面及口蓋骨ノ眼窠突起

後縁ハ蝴蝶骨體上縁ハ前頭骨眼窠部ノ内縁

外ト聯接ス

〔内壁〕ハ鼻腔ニ對シ二箇ノ相重疊セル彎形貝

殼狀ノ骨板ヨリ成ル上方ノ板ヲ名テ上甲介

*Concha superior* ト云ヒ下方ノ板ヲ名テ中甲介 *Concha*

*media* ト云フ○上中ノ甲介ハ上中ノ鼻道ヲ形

成スル者ナリ即チ上甲介ト中甲介トノ間ノ

空隙ヲ名テ上鼻道ト云ヒ中甲介ト下甲介骨

トノ空隙ヲ名テ中鼻道ト云フ

篩骨蜂窩ハ眼窠ノ方ヨリハ紙板鼻腔ノ方ヨ

リハ甲介ヲ以テ掩蓋シ自餘ノ諸部ヨリシテ

ハ隣骨ニ依テ掩蓋セラレ唯内面ノニ開放セ

ル所ノ小部ヲ殘シ以テ鼻腔ト相通セシム是

故ニ篩骨ト聯接セル諸骨ハ各篩骨蜂窩ノ増

育蓋封ニ向テ蜂窩ヲ現ス蜂窩ハ其發生スル

所ノ骨名ニ從テ名ケラル、者ナリ譬ハ上顎  
骨蜂窩 Cellulae maxillares 前頭骨蜂窩 Cellulae frontales 淚骨  
蜂窩 Cellulae lacrymales 口蓋骨蜂窩 Cellulae palatinae ノ如シ  
篩骨ニハ又側塊部ノ前端ニ薄弱扁平ノ突起  
アリテ前部ノ蜂窩ヨリ後下ニ向テ中甲介ニ  
近ク突出ス之ヲ鈎狀突起 *Processus uncinatus* ト名ク

〔四〕前頭骨 *Os frontis*

前頭骨ハ頭蓋ノ前部ニ位シ頭蓋腔、眼窩及鼻腔  
ヲ構成ス故ニ別テ前額部、眼窩部左、鼻部トナス  
〔一〕前額部 *Pars frontalis* ハ全骨ノ鉛直部ニシテ其形

狀貝殼ニ類似シ内外二面ト弓形縁トヲ現ス

〔外面〕前ハ豊隆ニシテ前頭結節 *Tubera frontalia* ト稱

スル両箇ノ丘陵ヲ現シ左右ノ上眼窩縁ニ由

テ眼窩部ト分界セラル ○上眼窩縁 *Margo supraorbitalis*

ハ弓狀ヲナシ内端ニ近キ處ニ神經血管ヲ通

スル孔若クハ截痕ヲ有ス名テ上眼窩孔或截

痕 *Foramen supraorbitale S. Incisura supraorbitalis* ト云フ外端ハ

三角形ノ突起トナリテ顴骨ト嚙接ス名テ顴

骨突起 *Processus zygomaticus* ト云フ此突起ノ後際ヨ

リ上後方ニ向ヘル隆線ハ顛顛線即半環狀線

Linea temporalis S. semicircularis ノ始部ヲ成ス者ニシテ其外面ヲ分テ前額面 *Facies frontalis* ト顛額面 左 *Facies*

*temporales* トナス甲ハ額部ヲ成シ乙ハ小ニシテ

顛額窩ノ前部ヲ成ス又上眼窠縁ノ上内ニ半

月状ノ膨起アリ之ヲ眉弓 *Arcus superciliaris* ト名ク

左右ノ眉弓ノ間ニ滑平ナル三角部アリ名テ

眉間 *Glabella* ト云フ

〔内面〕後面ハ凹陷シテ正中線ニ前頭櫛 *Crista frontalis*

ヲ現ス櫛ハ縦徑ノ隆起ニシテ始メハ一條ノ

隆起ナレ上<sub>レ</sub>行スルニ從ヒ漸ク岐シテ二脚

トナリ脚間自ラ溝ヲナス名ケテ矢状溝 *Sulcus*

*sagittalis* S. longitudinalis ト云フ内面ニハ又指状麗痕腦

隆起及樹状溝ヲ現ス

前額部ノ縁ハ弓形ニシテ鋸齒状ヲナシ顛頂

骨及蝴蝶骨ノ大翼ト銜接ス名テ冠處縁 *Margo*

*coronalis* ト云フ

〔二〕眼窠部 *Partes orbitales* ハ全骨ノ地平部ニシテ前

額部ト殆ト直角ニ位シ頭蓋底ノ前部ト眼窠

ノ上壁トヲ構成シ篩骨截痕 *Incisura ethmoidalis* ト名

クル所ノ長形ノ截痕ヲ以テ各自ヲ分界シ上

下二面及前後内外ノ四縁ヲナス

〔上面〕即腦面ハ頭蓋腔ニ對シ少シク穹隆ニシ

テ指狀壓痕及腦隆起ヲ現ス

〔下面〕即眼窠面ハ凹陷滑澤ニシテ眼窠ニ對シ

外前方顴骨突起ニ近キ處ニ於テ淺キ凹陷ヲ

現シ淚腺ヲ容置ス名テ淚腺窩 *Fovea pro glandula*

*lacrymali* ト云フ又内前方淚腺窩ニ相對スル處ニ

小窩或小突起ヲ現シ上斜眼筋ノ腱ヲ通スル

滑車 纖維様軟骨 此ニ附着スコレヲ滑車小窩

*Foveola trochlearis* 或滑車鈎 *Hamulus trochlearis* ト云フ

〔前縁〕ハ即上眼窠縁ニシテ前額部ト眼窠部ヲ

分界シ〔後縁〕即蝴蝶骨縁 *Margo sphenoidalis* ハ稍鋸齒

狀ニシテ蝴蝶骨ノ小翼ト啮接シ〔外縁〕即顴骨

縁 *Margo zygomaticus* ハ三角鋸齒狀ニシテ前部ハ顴

骨ノ蝴蝶前頭突起後部ハ蝴蝶骨ノ大翼ニ啮

接シ〔内縁〕即篩骨縁 *Margo ethmoidalis* ハ篩骨截痕ヲ

垠界シ廣濶ニシテ蜂窩ヲ現シ篩骨ト連接ス

其連接スルヤ内板ハ篩狀板ト連接シ外板ハ

紙板ト連接シ接際ニ二孔ヲ現ス名テ前後篩

骨孔 *Foramen ethmoidale anterius et posterius* ト云フ

三鼻部 Pars nasalis ハ篩骨截痕ノ前ニ於テ左右ノ  
眼窠部ノ間ニ位シ堅強ナル短突起トナリテ  
直降シ廣キ鋸齒狀縁ニ終リ鼻骨及上顎骨ノ  
前頭突起ト啣接ス之ヲ鼻截痕 Incisura S. Margo nasalis  
ト名ク截痕ハ中央ニ於テ銳突起即上鼻棘 Spina  
nasalis superior ヲ現シ各側ニハ前額竇ニ通スル小  
孔アリ  
前額竇 Sinus frontalis ハ前頭骨ノ内外兩板ノ間ニ  
存スル空洞ニシテ幼稚ノ時ハ眉弓下ニ位シ  
年齢増加スルニ從テ漸ク擴張シ稀ニハ前頭

結節下ニ達スルモノアリ又前頭櫛ノ下端上  
鼻棘ノ後方ニ小孔アリ盲孔 Foramen Coecum ト名ク  
盲孔ハ口ヲ鼻腔ニ開キ小静脈ヲ通ス故ニ盲  
孔ノ名アリト雖凡出入ノ二口ヲ備ル小管ナ  
リ  
前頭骨ハ發育ノ始メ左右ノ二片ヨリ成ル產生  
ノ後尚相分レ啣縫ニ由テ連ルト雖正成人ノ後  
相膠着シテ一骨トナル終身其痕跡即前頭啣縫  
Sutura frontalis ヲ存スル者屢之レアリ又前頭結節ハ  
化骨ノ始テ生スル處ナリ

〔五〕顛顛骨 Os temporum

顛顛骨ハ頭蓋ノ側部、後頭骨ト蝴蝶骨ノ間ニ位  
シ以テ頭蓋底ト側壁トヲ構成シ質内ニ聽器ノ  
一部ヲ舍ラシム今解シ易カラシメカ為別テ  
鱗樣部、乳樣部、岩樣部ノ三部ト為ス

〔一〕鱗樣部 Pars squamosa S. Squama ハ全骨ノ前上部ヲ

領シ形狀鱗片ニ類似シ内外ニ面及上縁ヲ現  
ス

〔外面〕即顛顛面 Facies temporalis ハ膨隆滑澤ニシテ顛

顛窩ノ下部ヲ形為シ下際ハ前外方ニ突出シ

顛骨ト聯接セル細長扁平ノ突起ヲ現ス名テ

顛骨突起 Processus zygomaticus ト云フ○顛骨突起ハ

前後ノ二根ヲ以テ生ス後根ハ隆起トナリ外

聽道ヲ越テ後上方ニ延暢シ顛顛線ノ端末ヲ

為シ前根ハ丘隆ト為テ内走シ關節結節 Tuberculum

articulareヲ形成ス又顛骨突起ノ兩根ノ間ニ於テ

横卵圓ノ凹窩ヲ現ス名テ下顛骨窩 Fossa mandibularis

ト云フ即下顛骨頭ヲ受容スル處ナリ

〔内面〕即腦面 Facies cerebrials ハ稍凹陷シテ指狀壓痕

腦隆起及樹狀溝アリ

鱗様部ノ上縁ハ弓状ニシテ前下部ハ厚ク鋸  
齒状ヲナシ蝴蝶骨ノ大翼ト聯接シ餘部ハ内  
面斜削シ顛頂骨下縁ノ外面斜削スル者ヲ覆  
ヒ鱗状啣縫ヲ為ス

〔三〕乳様部 *Pars mastoidea* ハ鱗様部ノ後下ニ位シ〔外  
面〕ハ凸隆不等ニシテ胸乳ノ如キ突起アリ之  
ヲ乳嘴突起 *Processus mastoideus* ト名ク○乳嘴突起ノ  
内側ニ深溝アリ名テ乳嘴截痕 *Incisura mastoidea* ト  
云フ又其内側ニ於テ本部ノ邊縁ニ近位スル  
淺溝アリ名テ後頭動脈溝 *Sulcus arteriae occipitalis* ト云

フ○乳嘴突起ハ質内ニ鼓室ノ岩様部中ト交通  
スル許多ノ氣胞ヲ藏ス乳様部蜂窩 *Cellulae mastoideae*  
ト名ク

〔内面〕ハ凹陷滑澤ニシテ前部ニ半月状ノ深溝  
アリ名テΣ状窩 *Fossa signoidea* S. *Sulcus sinus transversi* ト云  
フ此窩ノ上端ハ顛頂骨ノ後下隅ノ内側ニア  
ル靜脈溝ニ移行シ下端ハ後頭骨ノ頸靜脈溝  
ニ移行シ而シテ乳嘴孔ノ内口ヲ現ス  
乳様部縁ハ厚キ鋸齒状ニシテ上部ハ顛頂骨  
ノ後下隅ト啣接シ後下部ハ後頭骨ノ乳様縁

ト嚙接ス近傍ニ孔アリ名ケテ乳嘴孔 Foramen mastoideum ト云フ乳嘴孔ハ所謂導血管ヲ通スル者ニシテ或ハ乳嘴嚙縫内ニ存シ或ハ後頭骨ニ存スルモノアリ

〔三〕岩様部一名錐體 Pars Petrosa S. Pyramis ハ全骨ノ地平部ニシテ岩様ノ骨質ヨリ成リ其形チ略三稜錐形ニ類似シ乳様部ト鱗様部ノ間ヨリ前内ニ向テ突出シ基底ハ外後ニ向テ餘部ト癒合ス其癒合セサル處ニ於テ外聽道 Meatus auditorius externus ニ通セル外耳門 Porus acusticus externus ヲ現シ尖

頂ハ内前ニ向テ游離シ蝴蝶骨體ニ對在シ三面三隅ヲ現ス

〔前面〕ハ傾斜シテ前上外ニ向ヒ鱗様部ノ内面ニ移行ス然レモ内部ニ於テハ岩鱗破裂 Fissura

petro-squamosa ニ由テ各自ヲ分界シ上隅ニ近キ處

ニ弓形ノ隆起アリ弧形隆起 Eminentia arcuata ト名

ク弧形隆起ハ内耳ノ上半規管尖端ニ近キ處ニ應シテ隆起セルモノナリ

ニ於テ淺窩ヲ現ス名テ「グアツセル」氏神經節壓痕 Impressio pro ganglio Gasseri ト云フ又弧形隆起ノ内前

方前縁ノ近傍ニ於テ破裂狀孔ヲ現ス之ヲ顔

面神經管裂孔 *Hiatus Canalis facialis S. Fallopiæ* ト名ク是  
即顔面神經管ノ副口ニシテ同名管ニ通シ裂  
孔ヨリ錐體ノ尖頂ニ走ルノ小溝ハ大淺岩様  
部神經ヲ容置ス故ニ名テ大淺岩様部溝 *Sulcus*  
*petrosus superficialis major* ト云フ又裂孔ノ直下方ニ鼓  
室ニ通スル小管アリ名テ岩様部小管 *Canaliculus*  
*petrosus* ト云フ此亦大淺岩様部溝ニ同キ小溝ヲ  
見ルヲアリ  
〔後面〕ハ稍鉛直ニシテ少ク内方ニ向ヒ著明ナ  
ル經界ナク直ニ乳様部ノ内面ニ移行シ稍中

央ニ於テ内聽道 *Meatus auditorius internus* ニ通スル卵圓  
形ノ一大孔ヲ現ス名テ内耳門 *Forus acusticus internus*  
ト云フ○内聽道ハ短管ニシテ其底ニ顔面神  
經管ニ通スル所ノ孔ト前庭及蝸牛殼ニ通ス  
ル數小孔アリ○顔面神經管 *Canalis facialis S. Fallopiæ*  
ハ岩様部ノ實質中ヲ彎曲貫通シ莖乳孔ニ終  
ル者ナリ又後面ニハ内耳門トシテ狀窩ノ中間  
ニ破裂狀ノ小孔ヲ現ス名テ前庭導水管外口  
*Apertura externa aquaeductus vestibuli* ト云フ内聽道ノ下方ニ  
小孔アリ之ヲ蝸牛殼道水管外口 *Apertura externa*

解剖學 卷之二

aqueductus cochleae ト名ク

〔下面〕ハ粗糙不等ニシテ頭蓋底外面ノ一部ヲ構成シ大約中央ノ處ニ頸動脈管外門 Porus caroticus externus ト名クル一孔ヲ現シ尖頂體雖ニ頸動脈管内門 Porus caroticus internus ト名クル一孔ヲ現ス内外兩門ハ本部ノ骨質ヲ貫穿セル膝狀管即頸動脈管 Canalis caroticus ノ出入口ナリ而シテ頸動脈管ハ外門ニ近キ處ニ於テ鼓室ニ通スル數條ノ小管ヲ現ス名テ頸鼓小管 Canaliculus carotico-tympanici ト云フ又下面ニハ頸動脈管ノ近部ニ深滑ノ

凹窩アリ名テ頸靜脈窩 Fossa jugularis ト云ヒ外聽道ノ下方ニ一條ノ長突起アリ名テ莖狀突起

Processus styloideus ト云フ又其根側ニ於テ一孔ヲ現

ス名テ莖乳孔 Foramen stylo-mastoidium ト云フ是即顔

面神經管ノ外口ナリ又頸靜脈窩ト頸動脈管

外門トノ間ニ於テ多クハ小窩ヲ現ハス名ケ

テ岩様部小窩 Fossula petrosa ト云フ而シテ其窩

底ヨリ鼓室ニ通スル小管ヲ名ケテ鼓室小管

Canaliculus tympanicus ト云ヒ頸靜脈窩ノ後壁ヨリ顔

面神經管ノ下部ヲ横斷シ鼓乳破裂ニ開口セ

解剖學 卷之二 二十三

ル小管ヲ名テ乳様部小管 *Canaliculus mastoideus* ト云フ

[上隅] 縁上 ハ三隅中ノ最モ長キ者ニシテ頭蓋腔

ニ挺出シ後中兩頭蓋窩ノ經界ノ一部ヲナシ

淺溝ヲ現ス名テ上岩様部溝 *Sulcus petrosus superior* ト

云フ

[後隅] 縁後 ハ不等ニシテ後頭骨ノ體部及蝴蝶骨

體ニ境シ半溝ヲ現ス名テ下岩様部半溝 *Semisulcus*

*Petrosus inferior* ト云フ ○下岩様部半溝ハ後頭骨體

部ノ同名溝ト會シテ深溝ヲ成ス名テ下岩様

部溝 *Sulcus petrosus inferior* ト云フ

[前隅] 縁前 ハ三縁中ノ最モ短キ者ニシテ鱗様部

ノ上縁ト相會シテ深キ截痕様ノ隅角ヲ作り

以テ蝴蝶骨ノ隅棘ヲ嵌入セシメ其部ニ於テ

鼓室ニ通スル所ノ二管ヲ現ス上小ノ者ヲ名

テ鼓膜張筋管 *Canalis tensoris tympani* ト云ヒ下大ノ者

ヲ名テエウスタク氏管硬骨部 *Tuba Eustachii ossea*

ト云フ

顛顙骨ハ發育ノ始ハ鱗様部、岩様部及鼓輪ノ三

片ヨリ形成スル者タリ ○鼓輪 *Annulus tympanicus* ハ環

狀ニシテ錐體ノ基底ニ位シ上縁ヲ以テ鱗様部  
 ニ連結シ漸ク擴張シテ管狀ノ骨片トナリ外聽  
 道ヲ圍擁ス名テ鼓膜部 *Pars tympanica* ト云フ○鼓膜  
 部ハ「グラセル」氏破裂即チ鼓鱗破裂 *Fissura Glaseri* 或  
*tympanico-squamosa* ニ由テ鱗様部ト分界シ錐體ノ基底  
 ニ於テ乳様部乳様部ハ特別ノ化骨點ヨリ化骨  
スル者ニアラス錐體ヨリ發生ス  
 ナリ者ノ己ニ發育セシ後ハ同部乳様部ト膠着シテ  
 只乳様部小管ト名クル小管ト破裂トヲ殘シ其  
 狀恰モ錐體ノ一部ノ如シ○破裂ヲ名テ鼓乳破  
 裂 *Fissura tympanico-mastoides* ト云フ

〔六〕顛頂骨 *Os parietale*

顛頂骨ハ扁平ニシテ稍方形ナリ前頭骨ト後頭  
 骨ノ間ニ位シ頭蓋頂ノ中部ト側壁ノ上部ヲ形  
 成シニ面四縁四隅ヲ現ス  
 〔一〕外面ハ凸隆ニシテ大約中央ニ當テ圓結節  
 ヲ現ス名テ顛頂結節 *Tuber parietale* ト云フ略下縁  
 ニ平行シテ前方ヨリ後方ニ走ル弓形線アリ  
 弓形線ハ前頭骨顛顛線ノ連續ニシテ或ハ結  
 節ノ下方ヲ過リ或ハ結節ノ上方ヲ走り或ハ  
 直上ヲ過ル者ニシテ水面ヲ別テ上下ノ二部

トナス上部ハ大且穹隆滑澤下部ハ小且扁平  
稍粗糙ニシテ顛顛窩ノ一部ヲ構成ス名テ顛  
顛面 *Planum temporale S. semicirculare* ト云フ

〔二〕内面ハ凹陷ニシテ指狀隆起樹枝ノ  
分岐スルニ似タル樹狀溝及ニ條ノ靜脈溝ヲ  
リ其一ハ上縁ニ沿テ内面ヲ走り對側ノ同名  
溝ト相會シテ矢狀竇ヲ容ル、矢狀溝 *Sulcus*

*sagittalis S. longitudinalis* ノ中部ヲナシ其一ハ後下隅ノ  
内面ヲ過リ後頭骨ノ横溝ニ連リ而シテ横竇  
ノ一部ヲ容置ス

〔三〕四縁上下前後 中其下縁ハ弓形ナリ自餘ハ直線  
ニシテ著シク鋸齒狀ヲ現ス〔上縁〕ハ近傍ニ於

テ顛頂骨孔 *Foramen parietale* ト名ケタル小圓孔ヲ  
現シ對側ノ顛頂骨ト啣接ス之ヲ矢狀縁 *Margo*

*sagittalis* ト名ク〔下縁〕ハ顛顛骨ノ鱗樣部及蝴蝶骨  
ノ大翼ト啣接ス之ヲ鱗樣縁 *Margo squamosus S. temporalis*

ト名ク〔前縁〕ハ前頭骨ノ冠處縁ト啣接ス名テ  
冠處縁 *Margo coronalis* ト云ヒ〔後縁〕ハ後頭骨ノ三角

縁ト啣接ス名テ三角縁 *Margo lambdoideus* ト云フ

〔四〕四隅中ノ前上ノ一隅ヲ名ケテ前頭隅 *Angulus*

Frontalis ト云ヒ後上ノ一隅ヲ後頭隅 *Angulus occipitalis*  
ト云フ前下ノ一隅ヲ蝴蝶隅 *Angulus sphenoidalis* ト名  
ケ後下ノ一隅ヲ乳様隅 *Angulus mastoideus* ト名ク

頭蓋 *Cranium S. Calvaria*

頭蓋ハ略卵圓形ノ一骨筐ニシテ前方ハ狭ク後  
方ハ廣ク内ニ空洞ヲ有ス名テ頭蓋腔 *Cavum cranii*  
ト云フ今前頭骨ノ眉間ヨリ上眼窠縁及顛顫部  
ニ沿テ各地平ニ後方ニ走リ外後頭結節ニ至テ  
相會スルノ想像線ヲ畫シ以テ全頭蓋ヲ別テ頭  
蓋頂 *Fornix cranii* ト頭蓋底 *Basis cranii* トノ二部ト為ス

〔一〕頭蓋頂ハ諸骨ノ連接ヨリ成形シ〔外面〕ハ略滑  
澤穹隆ニシテ彼此ノ處ニ於テ頭蓋底ニ至マテ  
擴汎セル許多ノ喙縫 *Suturæ* ヲ現ス

〔其二〕冠處喙縫 *Sutura coronalis* ハ前頭骨ノ冠處縁ト顛  
頂骨ノ冠處縁ノ間ニ位シ片側ノ蝴蝶骨大翼ノ  
上際ニ始マリ頭蓋頂ノ前部ヲ横過シ他側ノ同  
處ニ至テ畢ル者ニシテ其終端ハ蝴蝶骨ノ大翼  
ト前頭骨ノ顛顫部ノ間ニ見ハル、蝴蝶前頭喙  
縫 *Sutura spheno-frontalis* ニ移行ス

〔其三〕矢狀喙縫 *Sutura sagittalis S. parietalis* ハ左右ノ顛頂骨

ノ矢狀縁間ニ位シ冠處啮縫ノ中央ヨリ三角啮縫ノ尖端ニ至テ終ル者ナリ幼稚ノ時ニ在テハ矢狀啮縫ノ前端ヨリ前頭骨ヲ縦斷シテ鼻根ニ至ル啮縫アリ是即前頭啮縫ナリ

其三 三角啮縫 *Sutura lambdoidea S. occipitalis* ハ後頭骨ノ三角縁ト顛頂骨ノ三角縁ノ間ニ位シ人字狀ヲ畫シ次ノ啮縫ニ移行ス

其四 乳様啮縫 *Sutura mastoidea* ハ顛顙骨ノ乳様部後頭骨ノ乳様縁及顛頂骨ノ乳様隅ノ間ニ位シ後頭乳様啮縫 *Sutura occipito-mastoidea* ト顛頂乳様啮縫 *Sutura*

*parieto-mastoidea* ノ二部ニ岐ル後頭乳様啮縫ハ三角啮縫ノ終端ヨリ頸靜脈孔ニ達シ顛頂乳様啮縫ハ三角啮縫ノ終端ヨリ前走シテ鱗狀啮縫ノ後端ニ連ル

其五 鱗狀啮縫 *Sutura squamosa* ハ顛顙骨ノ鱗様部ト顛頂骨ノ鱗様縁トノ連接ニシテ上方ニ凸形ヲ畫ス○鱗狀啮縫ノ前端ヨリ顛頂骨ノ蝴蝶隅ト蝴蝶骨ノ大翼トノ間ニ走ル啮縫ヲ名テ蝴蝶啮縫

*Sutura sphenoidalis* ト云ヒ顛顙骨ノ鱗様部ト蝴蝶骨大翼ノ後縁部トノ間ヲ過ル者ヲ名テ顛顙啮縫

Sutura temporalis ト云フ

〔内面〕頂ノ蓋ハ凹陥ニシテ無數ノ指狀壓痕、腦隆起

樹狀溝アリ又正中線ニ於テハ矢狀溝、前頭櫛等

ヲ現ス

頭蓋骨ハ其始メハ各固有ノ化骨點ヨリ發生セ

ル者ナリ譬ハ前頭骨ハ前頭結節ヨリ發生シ顱

頂骨ハ顱頂結節ヨリ發生シ後頭骨鱗様部ハ外後

頭結節ヨリ發生スルカ如シ故ニ發生未タ十全

ナラスシテ互ニ觸合セサルノ間ハ各骨ノ間ニ

軟部ヲ現ス之ヲ顱門 Fonticuli ト名ク○顱門ハ顱

頂骨ノ各隅ニ位スルモノナリ

〔其一〕前頭顱門 Fonticulus frontalis ハ顱門中ノ最大ナル

者ニシテ菱形ヲナシ左右ノ顱頂骨ノ前頭隅ト

前頭骨ノ二板右左ノ間ニ位シ產生後大約二年許

ニシテ合閉ス

〔其二〕後頭顱門 Fonticulus occipitalis ハ前頭顱門ヨリ小ニ

シテ稍三角形ヲナシ顱頂骨右左ノ後頭隅ト後頭

骨ノ鱗様部ノ間ニ位シ產生ノ頃ヒニ稍合閉ス

〔其三〕蝴蝶顱門 Fonticulus sphenoidalis S. temporalis ハ小ニシテ

蝴蝶骨ノ大翼ト顱頂骨ノ蝴蝶隅ノ間ニ位ス

其四 乳様顙門 *Ponticulus mastoideus* ハ形狀甚ク不齊ニ

位ス 顙頂骨ノ乳様隅ト顙顙骨ノ乳様部ノ間ニ

三角喙縫及自餘ノ喙縫内ニ於テ大小形狀不齊

小骨アルヲ視ルニ屢之レアリ之ヲ「ウラム」氏

小骨 一名 縫骨 *Ossicula Wormiana S. suturarum* ト云フ「ウラム」氏

小骨ハ各固有ノ化骨點ヨリ發生スル者ナリ其

喙縫内ニ嵌入スルノ狀恰モ地圖ニ記載セル島

嶼ノ如シ

二 頭蓋底ヲ區別シテ頭蓋底内面 *Basis cranii interna* 頭

蓋底外面 *Basis cranii externa* トナス

頭蓋底内面ハ凹陷不平ニシテ前中後ノ三頭蓋

窩 *Foveae cranii* ノ三部ニ分ル

其一 前頭蓋窩 *Fovea cranii anterior* ハ最モ高ク最モ小ニ

レテ大腦ノ前頭葉ヲ充ツ前頭骨ノ眼窩部ノ上

面篩骨ノ篩狀板、蝴蝶骨體ノ上面ノ前部及小翼

ヨリ成リ鞍結節及小翼ノ後縁ヲ以テ後境トナ

ス中部ハ凹陷ニシテ前頭櫛ノ首部、盲孔、鷄冠、篩

眼及前後篩骨孔ノ内口ヲ現シ左右ノ側部ハ少

ク穹隆ニシテ指狀壓痕及腦隆起ヲ現ス

〔其二〕中頭蓋窩 *Fovea cranii media* ハ前窩ヨリ低クシテ  
 大腦ノ顛顫葉等ヲ充テ蝴蝶骨體、大翼、顛顫骨ノ  
 鱗樣部及岩樣部ノ前面ヨリ合成シ小翼ノ後縁  
 及鞍結節ヲ以テ前境トナシ岩樣部ノ上縁及鞍  
 檻ヲ以テ後境トナス中部ハ高狹ニシテ土耳其格  
 鞍及前中後ノ三牀狀突起ヲ現シ側部ハ指狀隆  
 痕、腦隆起及樹狀溝ヲ現シ最前方ニハ上眼窠破  
 裂アリ其後方ニ正圓孔卵圓孔棘孔アリ卵圓孔  
 ノ内側ニハ「アルノルド」氏無名小管アリ岩樣部  
 ノ尖頂、蝴蝶骨體及大翼ノ後縁ノ間ニハ破裂狀

ノ孔アリ前破裂孔 *Foramen lacorum anterius* ト名ク岩樣部  
 ノ頸動脈管ハ内門ニ由テ爰ニ開口シ溝頸動脈溝ヲ  
 ナシテ蝴蝶骨體ノ側面ヲ經過ス淺大岩樣部溝  
 ハ前破裂孔ヨリ岩樣部ノ前面ヲ外後方ニ向テ  
 經過シ顔面神經管裂孔ニ連ル又顔面神經管裂  
 孔ノ内方岩樣部ノ尖頂ニ近キ處ニ「グアツセル」氏  
 神經節隆痕アリ側方上縁ニ近キ處ニ弧形隆起  
 アリ

〔其三〕後頭蓋窩 *Fovea cranii posterior* ハ最モ深大ニシテ  
 小腦「ウロリ」氏橋等ヲ充テ後頭骨、顛顫骨ノ乳

様部、岩様部ノ後面及顛頂骨ノ乳様隅ヨリ合成  
シ鞍檻ヲ以テ前境トナシ岩様部ノ上縁ヲ以テ  
側境トナシ内後頭結節及十字隆起ノ横隆線ヲ  
以テ後境トナス中央ニ於テハ後頭孔ヲ現シ孔  
前ニハ「ブルメンバク」氏斜臺アリ岩様部ノ後縁  
ト後頭骨體部ノ間ニハ頸靜脈孔ニ移行スル下  
岩様部溝アリ頸靜脈孔即後破裂孔 Foramen Iacuum  
posterius ノ前縁ニハ蝸牛殼導水管外口ヲ開キ岩様  
部ノ後面ニハ内耳門及前庭導水管外口ヲ開ク  
上縁ニハ上岩様部溝アリ又後頭孔ノ各側ニハ

舌下神經管ノ内口、無名突起アリ其外方ニハ後髌  
狀孔アリ後方ニハ左右小腦窩、内後頭櫛等ヲ現  
シ横溝ハ十字隆起ノ横隆線ニ沿テ横行シコ狀  
窩ヨリ頸靜脈溝ヲ經テ頸靜脈孔ニ至テ終ルモ  
ノナリ  
〔頭蓋底外面〕ハ甚凹凸不等ニシテ無數ノ管孔ヲ  
現ス今後頭骨ノ咽頭結節ヨリ斜ニ顛顛骨ノ乳  
嘴突起ニ向テ一條ノ想像線ヲ畫シ又蝴蝶骨ノ  
翼狀突起ヨリ斜ニ前頭骨ノ顴骨突起ニ向テ一  
條ノ想像線ヲ畫シ以テ外面 頭蓋ヲ別テ前中後

ノ三部トナス

〔後部〕ニ就テ最モ初ニ見ルモノハ後頭孔ナリ外

後頭櫛ハ後頭孔ノ後縁ヨリ外後頭結節ニ向テ

上走シ下項線ハ外後頭櫛ヲ横断シ上項線ハ本

部頭蓋底外ノ後境ヲナシ後頭孔ノ側方ニハ髌

狀突起舌下神經管髌狀窩後髌狀孔アリ其外方

ニハ尚頸靜脈孔乳嘴截痕及後頭動脈溝ヲ現ス

〔中部〕ノ中央ハ蝴蝶骨體ヨリ成リ其左右ハ蝴蝶

骨ノ大翼ヨリ形成シ卵圓孔棘孔アルルド氏

無名小管ヲ現シ翼狀突起ノ後側ニハ翼狀窩及

エウスタク氏管溝アリ前破裂孔ヨリハギイヂ

氏管ノ後口ヲ迎へ見ルベシグラセル氏破裂ハ

前破裂孔ノ連端トナリテ外方ニ位シグラセル

氏破裂ノ後方ニ莖狀突起及莖乳孔前方ニ下顎

骨窩關節結節内方ニ頸動脈管外門岩様部小窩

外方ニ外耳門ヲ現シ蝴蝶骨ノ大翼櫛及顛顚骨

ノ顴骨突起ノ根ヲ以テ側境トナス

〔前部〕ニハ顔面諸骨附着ス

〔乙〕顔面骨 *Ossa faciei*

顔面骨ハ全數十四枚ニシテ有對ト無對ノ骨ヨ

リ形成ス

〔一〕有對骨

〔一〕上顎骨 *Ossa maxillae*

〔二〕口蓋骨 *Ossa palatina*

〔三〕淚骨 *Ossa lacrymalia*

〔四〕下甲介骨 *Conchae inferiores*

〔五〕鼻骨 *Ossa nasi*

〔六〕顴骨 *Ossa zygomatica*

〔口〕無對骨

〔七〕鋤骨 *Vomer*

〔八〕下顎骨 *Mandibula*

以上ノ諸骨ハ相互ニ親接シ且頭蓋骨ニ密接シテ  
テ嚙縫ヲ營ム然レ唯一枚ノ下顎骨ハ可動聯接  
ニ由テ頭蓋骨ニ連接セラル

〔一〕上顎骨 *Ossa maxillae S. maxillare superius*

上顎骨ハ顔面ノ基礎ニシテ中央ニ位シ最大緊  
要ノ者ナリ今上顎骨ヲ別テ一體ト前頭、顴骨、口  
蓋、齒槽トノ四突起ト為ス

〔二〕上顎骨體 *Corpus* ハ不等四角ニシテ稍楔狀ヲ  
帯ヒ其壁薄フシテ質内ニ空洞ヲ藏ス名テ「ハ

イモル」氏洞即上顎竇 Antrum Highmori S. Sinus maxillaris ト  
云フ〇體壁ヲ別テ顔面眼窠面及鼻腔面トナ

ス  
〔顔面〕 Superficies facialis ハ前方ヨリ後方ニ向ヒ凸隆

ニシテ大約中央ヨリ顴骨ニ向テ昇リタル顴  
骨突起ニ由テ前後ノ二部ニ分ル前部ハ微凹

ニシテ少シク外方ニ傾キ上顎窩即チ犬齒窩  
Fovea maxillaris S. canina ヲ現シ其上方ニ圓孔アリ名

テ下眼窠孔 Foramen infraorbitale ト云フ前縁ハ鋭クシ  
テ梨子狀口ノ側境ヲナス故ニ名テ梨子狀截

痕 Incisura pyriformis ト云フ後部ハ少シク凸隆ニシ

テ蝴蝶顎骨窩ニ向ヒ後端ニ近キ處ニ於テ兩  
三箇ノ小孔ヲ具シタル粗糙ノ部アリ名テ上

顎結節 Tuberositas maxillaris ト云フ小孔ハ後齒槽管  
Canales alveolares posteriores ニ通ス故ニ名ケテ後齒槽孔

Foramina alveolaria posteriora ト云フ  
〔眼窠面〕 Superficies orbitalis ハ三角滑澤ニシテ眼窠ニ

向ヒ眼窠ノ牀底ヲ形成シ内縁ハ少シク鋸齒  
狀ニシテ前部ハ淚骨中部ハ篩骨ノ紙板ト聯

接シ後部ハ三角形ニシテ口蓋骨ノ眼窠突起

ト 聯接ス名テ口蓋三角面 *Trigonum palatinum* ト云フ  
前縁ノ内部ハ圓滑ニメ下眼窠縁 *Margo infraorbitalis*  
ノ内部ヲ成シ外部ハ鋸齒狀ニノ顴骨ト聯接  
ス

後縁ハ游離シテ大翼 蝴蝶骨ノ前縁ノ下半部ニ

向ヒ此ト共ニ下眼窠破裂ヲ構成ス而シテ眼

窠面ハ後縁ノ中央ヨリ前内方ニ向テ斜ニ經

過セル深溝ヲ現ス之ヲ名ケテ下眼窠溝 *Sulcus*

*infraorbitalis* ト云フ○下眼窠溝ハ漸ク變シテ下眼

窠管 *Canalis infraorbitalis* トナリテ下眼窠孔ニ口ヲ開

クモノナリ○下眼窠管ハ前端ニ近キ處ニ於

テ二條ノ小副管ヲ岐ス名テ前中齒槽管 *Canalis*

*alveolaris anterior et medius* ト云フ 前中後ノ三齒槽管ハ各上顎骨體ノ前壁ヲ

貫穿シテ齒槽ニ分行ス

〔鼻腔面〕 *Superficies nasalis* ハ必シク凹陷シテ鼻腔ニ

向フ後上部ニ不齊ノ大孔アリハイモル氏洞

ニ通ス故ニ名テ「ハイモル氏洞」 *Apertura Highmori*

ト云フ洞口ノ前ニ縱徑ノ深溝アリ名テ淚溝

*Sulcus lacrymalis* ト云フ○淚溝ハ下甲介骨ノ淚突起

及淚骨ノ下端ト相會メ鼻淚管 *Canalis naso-lacrymalis*

ヲ形成ス又溝前ニ粗糙ノ横隆起アリ名テ甲介擲 *Crista turbinalis* ト云フ「ハイモル」氏洞口ノ後部ハ粗糙ニシテ斜ナル淺溝アリ名テ翼狀口蓋溝 *Sulcus pterygopalatinus* ト云フ

〔二〕前頭突起 *Processus frontalis* ハ長扁平ニシテ體ノ前上隅ヨリ上方ニ向テ突起シ終端鋸齒狀ヲナシ以テ前頭骨ノ鼻截痕ニ連リ内外二面及前後ノ二縁ヲ現ス

〔外面〕ハ稍凸隆滑澤ニメ前淚擲 *Crista lacrymalis anterior* 前淚擲ハ下眼窩ニ由テ前後ノ二部ニ分ル前縁ノ連續ナリ

部ハ大ニシテ平坦後部ハ小ニシテ下方ハ深溝トナリ鼻淚管ニ移行ス名テ淚溝 *Sulcus lacrymalis* ト云フ

〔内面〕ハ粗糙ニシテ鼻腔ニ向ヒ甲介擲ニ併行スル横隆起アリ名テ篩骨擲 *Crista ethmoidalis* ト云フ

〔前縁〕ハ粗糙銳利ニシテ鼻骨、側縁ト聯接シ

〔後縁〕ノ上部ハ淚骨下部ハ下甲介骨ノ淚突起ト聯接ス

〔三〕顴骨突起即顴眼突起 *Processus zygomaticus S.*

解剖學 卷之三

zygomatico-orbitalis

ハ短厚ノ突起ニシテ體ノ上外部ヨリ外方ニ向テ突起シ末端三角形ノ鋸齒面ニ終リ顴骨ノ上顎突起ト聯接ス

〔四〕齒槽突起

Processus alveolaris

ハ體ノ下部ヨリ下方

ニ向テ突出セル弓狀ノ突起ニシテ内外二板

内ハ薄弱ヨリ形成シ凸側ハ外方ニ向ヒ游離外ハ厚強ヨリ形成シ凸側ハ外方ニ向ヒ游離

縁即齒槽縁

Limbus alveolarisニ於テハ箇ノ齒槽 Alveoli

ヲ現シ亦八枚ノ齒牙ヲ受容ス○齒槽ノ大小形狀ハ其受容セル齒根ニ應シテ各同シカラス又齒槽突起ノ外面ハ齒槽ニ準シテ必シク

隆起ス之ヲ齒槽隆起 Juga alveolaris ト名ク○齒槽

突起ノ前端門齒ヲ有スル所ノ部ヲ名テ門齒

部 Pars incisiva ト云フ是哺乳獸ノ門齒骨即顎間骨

Os incisivum S. intermaxillare

ト均シキ者ナリ

〔五〕口蓋突起

Processus palatinus

ハ體ノ内面ノ下部ヨ

リ内方ニ向テ地平ニ突出セル不等方形ノ突

起ニシテ〔上面〕ハ鼻腔ニ對シテ凹陷滑澤〔下面〕

ハ口腔ニ對シテ凹陷粗糙ナリ而シテ前ハ直

ニ齒槽突起ノ門齒部ニ移行シ後ハ鋸齒狀ノ

短縁トナリテ口蓋骨ノ地平部ニ啣接シ内縁

解剖學 卷之三 三十八 田口大藏

ハ對側ノ者ト相符合シテ口蓋嚙縫 *Sutura palatina*

ヲナス○口蓋嚙縫ヨリ鼻腔ニ向テ挺出セル

隆起ヲ名テ鼻櫛 *Crista nasalis* ト云ヒ其前端ノ前

方ニ向テ突出セル部ヲ名テ前鼻棘即下鼻棘

*Spina nasalis anterior S. inferior* ト云フ又前鼻棘ノ後方内

縁ニ近キ處ニ一孔アリ此レ鼻口蓋管 *Canalis*

*nasopalatinus S. incisivus* ノ入口ナリ名テ門齒孔即前口

蓋孔 *Foramen incisivum S. palatinum anterius* ト云フ○鼻口蓋

管 左ハ各内下ニ向テ降り相合シテ一條ノ管

トナリ口腔内ニ開放ス故ニ口腔ヨリ視ル

ハ只一口アルヲ視ルノミ

〔二〕口蓋骨 *Os palatinum*

口蓋骨ハ上顎骨ノ後方ニ於テ上顎骨ト蝴蝶骨

ノ翼狀突起ノ間ニ位シ口蓋、鼻腔及眼窠ヲ構成

シ地平部、鉛直部ノ二部ヨリ形成ス

〔一〕地平部 一名口蓋部 *Pars horizontalis S. palatina* ハ稍方形ニ

シテ上顎骨口蓋突起ノ後方ニ地平ニ位シ〔上

面〕ハ凹陷滑澤ニシテ鼻腔ニ對シ〔下面〕ハ不平

ニシテ口腔ニ向フ

〔前縁〕ハ鋸齒狀ヲナシテ上顎骨口蓋突起ノ後

縁ト啣接シテ横口蓋啣縫 *Sutura palatina transversa* ヲ

形成シ〔後縁〕ハ游離シテ硬口蓋ノ後端ヲ成シ

〔内縁〕ハ少シク鋸齒狀ヲナシテ他側ノ同縁ト

相啣接シ口蓋啣縫及鼻櫛ノ端末ヲナシ其後

端ハ後方ニ向テ突起ス名テ後鼻棘 *Spina nasalis*

*posterior* ト云フ〔外方〕ハ直ニ鉛直部ニ移行シ其部

ノ後際ヨリ後外方ニ向テ突出セル突起ヲ現

ス名テ錐體狀突起 *Processus pyramidalis* ト云フ○錐體

狀突起ハ翼狀突起ノ截痕内ニ嵌入シ外側ハ

鋸齒狀ニシテ上顎骨ノ鼻腔面ノ後下部ニ連

接シ下側ニ於テ兩三箇ノ孔ヲ現ス名テ後

蓋孔 *Foramina palatina posteriora* ト云フ此孔ノ前方ニ位

シテ大ナル者ハ翼狀口蓋管ノ末端ヲナシ稍

後方ニ位シテ小ナル者ハ其副管即後口蓋管

*Canales palatini posteriores* ノ末端ヲナス

〔二〕鉛直部 一名鼻部 *Pars perpendicularis S. nasalis* ハ地平部ヨ

リ長クシテ薄ク其外端ヨリ直ニ上昇シ以テ

鼻腔ノ側壁ノ一部ヲ成シ〔内面〕ハ鼻腔ニ對シ

テ二條併行ノ横隆起ヲ現ス在上ノ者ヲ名テ

篩骨櫛 *Crista ethmoidalis* ト云ヒ在下ノ者ヲ名テ甲

解剖學 卷之二 田口氏藏板

介櫛 *Orisla turbinalis* ト云フ 共ニ上顎骨ノ同名櫛ノ  
連續ナリ [外面] ハ不平ニシテ前部ハ上顎骨ノ  
鼻腔面ニ聯接シ後部ハ縱溝ヲ成ス名テ翼狀  
口蓋溝 *Sulcus pterygo-palatinus* ト云フ ○翼狀口蓋溝ハ  
蝴蝶骨及上顎骨ノ同名溝ト相會シテ翼狀口  
蓋管 *Canalis pterygo-palatinus* ヲ構成ス

[前縁] ニハ中央ニ至薄扁平ノ突起アリテハイ  
エル氏洞口ノ一部ヲ蓋封ス名テ鼻突起 *Processus*  
*nasalis* ト云フ [後縁] ハ稍正直ニシテ蝴蝶骨ノ翼  
狀突起ニ連合シ [上縁] ハ二箇ノ突起ニ移行ス

其間ハ深キ截痕ヲナス名ケテ口蓋截痕 *Incisura*  
*palatina* ト云フ ○口蓋截痕ハ蝴蝶骨體ノ下面ト  
相會ノ蝴蝶口蓋孔即鼻口蓋孔 *Foramen sphenopalatinum*  
*S. naso-palatina* ヲ成ス ○前方ノ突起ヲ眼窠突起  
*Processus orbitalis* ト名ケ後方ノ突起ヲ蝴蝶突起 *Processus*  
*sphenoidalis* ト名ク眼窠突起ハ強厚ニシテ上顎骨  
ノ眼窠面ノ口蓋三角面ト篩骨ノ紙板トノ間  
ニ嵌入ス蝴蝶突起ハ薄弱扁平ニシテ内方ニ  
彎曲シ下方ヨリ蝴蝶骨體ノ下面ヲ蓋フ

〔三〕淚骨 *Os lacrymale*

解剖學要 卷之二 四十一 田口氏藏板

角音... 卷之二

淚骨ハ大略方形ノ骨板ニシテ篩骨ノ紙板上顎骨ノ前頭突起及眼窠面ノ内縁ト前頭骨眼窠部ノ内縁トノ間ニ位シ眼窠ノ内壁ノ前部ヲ構成シ内外二面ト前後上下ノ四縁トヲ現ス

〔外面〕ハ滑澤ニシテ眼窠ニ對シ淚櫛即後淚櫛

*Crista lacrymalis S. lacrymalis posterior* ト名ケタル縦隆起ニ

由テ前後ノ二部ニ分ル淚櫛ノ下端ハ前方ニ

彎曲シテ鈎狀ヲナス名テ淚骨鈎 *Hamulus lacrymalis*

ト云フ○後部ハ廣シテ滑平前部ハ狹シテ溝

狀ヲナス名テ淚溝 *Sulcus lacrymalis* ト云フ淚溝ハ上

顎骨前頭突起ノ同名溝ト相會ノ淚囊窩 *Fossa lacrymalis*

淚囊ヲ容ル處ヲ構成ス

〔内面〕ハ篩骨蜂窩ノ前部ニアル者ヲ外方ヨリ

蓋封ス

〔前縁〕ハ四縁中最モ長クシテ上顎骨ノ前頭突

起ノ後縁ト連接シ〔後縁〕ハ篩骨ノ紙板ノ前縁

ト連接ス〔上縁〕ハ四縁中最モ短ク前頭骨眼窠

部ノ内縁ト連接シ〔下縁〕ハ上縁ヨリ長ク外面

ト同ク二部ニ分ル後部ハ上顎骨眼窠面ノ内

縁ト連接シ前部ハ即チ淚溝ノ下端ニシテ下

解剖學要 卷之二 四十二 田口大藏

甲介骨ノ淚突起ト聯接ス

〔四〕下甲介骨 *Concha inferior* S. *Os turbinatum*

下甲介骨 一名水泡骨 ハ薄弱海綿様ノ骨ニシテ全形

貝殻ニ類似シ上顎骨ノ鼻腔面ヨリ内下ニ向テ

鼻腔内ニ懸垂シ凸凹ノ二面ト上下ノ二縁トヲ

現ス

〔凸面〕ハ鬆疎ニシテ游離シ上内方ニ向テ篩骨

ノ中甲介及鼻腔骨中隔ニ相對シ〔凹面〕ハ鬆疎

游離シテ下外方ニ向ヒ上顎骨體及口蓋骨ノ

鉛直部ニ相對ス

〔上縁〕ハ銳利不等ニシテ前端ハ上顎骨ノ甲介

櫛ニ連接シ後端ハ口蓋骨ノ甲介櫛ニ連接シ

自餘ノ部ハ上顎、淚及篩骨ノ三突起ニ移行ス

〔上顎突起〕 *Processus maxillaris* ハ三突起中最大ニシテ

中央ニ位シ上縁ヨリ下方ニ向テ突出シハイ

モル氏洞ノ下部ヲ蓋封ス

〔淚突起〕 *Processus lacrymalis* ハ上顎突起ノ前ニアリテ

上縁ヨリ淚骨ノ下縁ニ向テ上行シ相合シテ

鼻淚管ノ内壁ヲ構成ス

〔篩骨突起〕 *Processus ethmoidalis* ハ上顎突起ノ後方ニ

アリテ上縁ヨリ篩骨ノ鈎狀突起ニ向テ突出シ鈎狀突起ノ尖端ト連接シテ「ハイモル」氏洞口ノ一部ヲ蓋封ス

〔下縁〕ハ游離シテ稍外上方ニ卷廻シ且膨脹ス

〔五〕鼻骨 Os nasi & nasale

鼻骨ハ扁平長方形ニシテ上顎骨前頭突起ノ間ニ位シ鼻背ノ基礎ヲ構成シ前後二面ト上下内外ノ四縁ヲ現ス

〔前面〕ハ滑澤ニシテ顔面ニ向ヒ兩三箇ノ孔アリ名テ鼻骨孔 Foramina nasalia ト云フ

〔後面〕ハ鼻腔ニ向テ稍中央ニ縱溝ヲ現ス之ヲ篩骨溝 Sulcus ethmoidalis ト名ク

〔上縁〕ハ下縁ヨリ狭厚ニシテ鋸齒狀ヲナシ前頭骨ノ鼻截痕ト相啮接シ

〔下縁〕ハ銳利ニシテ梨子狀口ノ上境ヲ成ス

〔内縁〕ハ對側ノ者ト相符合ス此符合ノ上部ハ前頭骨ノ上鼻棘ニ連

リ下部ハ鉛直板骨篩ノ前上縁ニ連ル

〔外縁〕ハ内縁ヨリ長ク且薄シ上顎骨ノ前頭突起ニ連接

ス

〔六〕顴骨 Os zygomaticum

顴骨ハ上顎骨、顛顚骨、前頭骨及蝴蝶骨ノ大翼ノ  
 間ニ位シテ頰ノ高部、眼窠及顛顚窩ノ一部ヲ構  
 成シ三角形ノ眼窠板 *Pars orbitalis* ト不等方形ノ頰  
 板 *Pars malaris* ヨリ成リ三面三縁三突起ヲ現ス

〔一〕眼窠面 内面 *Superficies orbitalis* ハ灣曲凹陷シ滑澤ニ  
 シテ半月狀ヲナシ眼窠ノ牀底及外壁ノ前部  
 ヲ構成シ顴骨管 *Canalis zygomaticus* ノ始孔ヲ現ス名  
 テ顴骨眼窠孔 *Foramen zygomatico-orbitale* ト云フ顴骨管  
 ハ骨質ヲ貫行シ自餘ノ二面ニ開口ス

〔三〕顔面 外面 *Superficies facialis* ハ少シク凸隆ニシテ顴骨

管ノ終孔ヲ現ス之ヲ顴骨顔面孔 *Foramen zygomatico-*

*faciale* ト名ク

〔三〕顛顚面 後面 *Superficies temporalis* ハ灣曲深凹ニシテ

顛顚窩ノ前部ヲ構成シ爰ニモ亦顴骨管ノ終

孔アリ名テ顴骨顛顚孔 *Foramen zygomatico-temporale* ト

云フ

〔四〕眼窠縁 上縁 *Margo orbitalis* ハ弓形ニシテ下眼窠縁

ノ外部ヲ形成ス

〔五〕頰縁 下縁 *Margo malaris* ハ稍直線ニシテ結節アリ

名テ顴骨結節 *Tuberositas malaris* ト云フ

解 角音擲要 卷之二

〔六〕顛顚縁 後縁 Margo temporalis ハS字形ニ彎屈シテ銳

鈍不齊ノ突起ヲ現スル一屢之アリ名テ顛骨

棘 *Spina zygomatica* ト云フ

〔七〕蝴蝶前頭突起 *Processus sphenofrontalis* ハ鋸齒狀ノ

縁ヲナシ前頭骨ノ顛骨突起及蝴蝶骨ノ大翼

ト啣接ス

〔八〕上顎突起 *Processus maxillaris* ハ即チ前下端ニシテ

三角形ヲナシ終面鋸齒狀ニシテ上顎骨ノ顛

骨突起ト啣接ス

〔九〕顛顚突起 *Processus temporalis* ハ尖端鋸齒狀ニ終

リ顛顚骨ノ顛骨突起ト啣接シテ顛骨弓即顛

骨橋 *Arcus S. Pons zygomaticus* ヲ構成ス

〔七〕鋤骨 *Vomer S. Os vomeris*

鋤骨 一名犁頭骨 ハ扁平至薄菱形ニシテ鼻腔ノ中央

ニ位シ鼻腔骨中隔ノ後部ヲ形為シ左右ノ側面

ト上下前後ノ四縁ヲ現ス

〔側面〕 左ハ右ハ 稍滑澤ニシテ各鼻腔ノ側壁ニ向フ

〔上縁〕 ハ分歧シテ二唇ヲナシ其間ニ蝴蝶骨嘴

ヲ嵌入ス之ヲ鋤骨翼 *Alae vomeris* ト名ク〔下縁〕 ハ

鼻櫛ニ連合シ〔前縁〕 ハ斜ニシテ上部ハ篩骨ノ

解 四十六 田中義雄

解剖學 卷之二 田口氏藏版

鉛直板ト連接シ下部ハ鼻中隔軟骨ト連接ス  
〔後縁〕ハ即チ游離縁ニシテ左右ノ後鼻孔ノ間ニ位シテ之ヲ分界ス

〔八〕下顎骨 Mandibula S. Os maxillare inferius

下顎骨ハ扁平ニシテ全形馬杵狀ヲナシ顔面ノ下部ニ位シ其前側ノ下部ト側面ノ後部ヲ構成シ體ト二枝右左ヨリ形成ス

〔一〕體 Corpus ハ全骨中央ノ齒牙ヲ生セル彎屈弓形ノ部ニシテ地平ニ位シ内外二面ト上下ノ二縁アリ

〔外面〕ハ一側ヨリ一側ニ向テ凸隆シ中央ニ稍

三角形ノ隆起アリ名テ頤結節一名外 頤棘 Protuberantia

mentalis S. Spina mentalis externa ト云フ頤結節ノ左右ニ淺

窩アリ之ヲ頤窩 Fossae mentales ト名ク頤結節ノ外

方第一或第二小白齒ノ齒槽ニ相對スル處ニ

於テ孔ヲ現ス名テ前顎骨孔即頤孔 Foramen maxillare

anterior S. mentale ト云フ頤孔ノ後或下部ヨリ下顎

骨枝ノ前縁ニ向テ後上方ニ走レル斜隆線ア

リ之ヲ外斜線 Linea obliqua externa ト云フ

〔内面〕ハ一側ヨリ一側ニ向テ凹陷シ中央ニ突

解剖學 卷之二 四十七 田口氏藏版

解吉撰要 卷之二 田口氏藏

起ヲ有ス名テ内頤棘 *Spina mentalis interna* ト云ヒ内

頤棘ノ下方ニ凹陥アリ之レヲ二腹窩 *Fossae*

*digastricae* ト云フニ腹窩ノ直上ヨリ後上方ニ向

テ斜ニ走レル隆線ト淺溝アリ其隆線ヲ内斜

線 *Linea obliqua interna* ト云ヒ淺溝ヲ頤舌溝 *Sulcus*

*mylohyoideus* ト云フ

〔上縁〕即〔齒槽縁〕 *Limbus alveolaris* ニハ十六箇ノ齒槽

アリ其外面ハ齒槽ニ準スル隆起ヲ現ス名テ

齒槽隆起 *Juga alveolaria* ト云フ

〔下縁〕ハ圓クシテ膨隆ス之レヲ下顎基底 *Basia*

*mandibulae* ト云フ

〔二〕下顎枝 *Ramus* ハ其體ヨリ薄弱ニシテ殆ト直

角ニ位レ形チ方長ニシテ一面ハ外方ニ向ヒ

一面ハ内方ニ向フ又一縁ハ後方ニ向ヒ一縁

ハ前方ニ向フ

〔外面〕ハ稍滑澤ニシテ不平ナリ〔内面〕ハ大約中

央ニ於テ斜孔ヲ現ス之ヲ後顎骨孔 一名下顎骨孔

*Foramen maxillare posterius S. mandibulare* ト名ケ其内縁ヨリ

上方ニ向テ挺出シタル小骨板ヲ下顎骨小舌

*Lingula mandibulae* ト名ク○下顎骨孔ハ即下顎骨管

解剖圖 卷之二 四十八 田口氏藏

ノ内口ナリ○下顎骨管 *Canalis mandibularis* ハ骨體ノ  
 實質ヲ貫穿シテ口ヲ頤孔ニ開キ各齒槽ニ向  
 テ小管ヲ分歧ス又下顎骨小舌ノ後下際ニ於  
 テ顎舌溝ノ始部ヲ現ス  
 [後縁] ハ長圓ニシテ骨體ノ下縁ト相會ニテ鈍  
 角ヲナス之ヲ名テ下顎隅 *Angulus mandibulae* ト云フ  
 [前縁] ハ短クシテ二條ノ隆線ニ歧ル一ハ外斜  
 線ニ連リ一ハ更ニ岐テ齒槽ノ内縁ト外縁ト  
 ニ連ル其外縁ニ連ル者ヲ名テ頰櫛 *Crista buccinatoria*  
 ト云フ [上縁] ハ二箇ノ突起ニ終ル前ヲ鳥喙突

起 *Processus coronoidens* ト云ヒ後ヲ髁狀突起 *Processus*

*condyloideus* ト云フ

鳥喙突起ハ三角扁平ニシテ尖端上方ニ向ノ  
 髁狀突起ハ扁平圓柱狀ニシテ上ニ穹隆ノ關  
 節面ヲ具シタル横楯圓形ノ關節頭 *Capitulum* ヲ  
 戴キ顛顫骨ノ下顎骨窩ト相關ス頭下ノ狹窄  
 部ヲ頸 *Collum* ト名ケ頸ノ前側ニアル淺凹陷ヲ  
 髁狀窩 一名翼狀窩 *Fossa condyloidea S. pterygoidea* ト名ク又兩  
 突起ノ間ニ半月狀ノ截痕アリ名テ下顎截痕  
*Incisura mandibulae* ト云フ

解剖學 卷之二 鼻腔

○鼻腔 *Cavum nasi S. Cavitas narium*

鼻腔ハ顔面ノ中部ニ位シ鼻腔骨中隔 *Septum narium*

*ossium* ト名ケタル鉛直ノ縦板ニ由テ左右ノ二部

ニ分ル前方ヨリ後方ニ走過スル腔洞ニレテ嗅

器及呼吸器ノ一部ヲ含トシ牀底天蓋側壁及大

孔ヲ現ハス所ノ前後二壁ヲ具フ

〔牀底〕即〔下壁〕ハ硬口蓋 *Palatum durum* ヨリ形成ス○

硬口蓋ハ上顎骨ノ口蓋突起ト口蓋骨ノ地平

部トヨリ成ルモノナリ

〔側壁〕左ハ各六骨ヨリ成ル即チ前部ハ上顎骨

ヨリ成リ後部ハ口蓋骨ノ鉛直部及蝴蝶骨ノ

翼狀突起ノ内板ヨリ成リ上顎骨鼻腔面ノ上

方ハ淚骨及篩骨ノ側塊部ヨリ成リ且上顎骨

淚骨及篩骨ニ連ル下甲介骨ニ由テ完成シ天

蓋ノ牀底ニ比スレハ著シク狹窄ナル如ク下

ヨリ上ニ向テ漸々集合ヲ為スモノナリ

〔天蓋〕即〔上壁〕ハ篩骨ノ篩狀板ヨリ成ル○篩狀

板ノ後ニ位セル蝴蝶骨體ハ或ハ上壁ノ部ニ

類算レ或ハ後壁ノ部ニ類算スルヲアリ

鼻腔ハ蝴蝶骨體ノ下方ニ於テ二孔ヲ開ク名

解剖學 卷之二 五十五 鼻腔

解題  
卷之二  
五十一  
田口武藏版

テ後鼻口 Choanae S. Aperturae narium posteriores ト云フ  
〔前壁〕ノ上部ハ鼻骨ヨリ成リ下部ハ一大孔ヲ  
ナス名テ梨子狀口 Apertura pyriformis ト云フ  
鼻腔骨中隔ハ鋤骨ト篩骨ノ鉛直板ヨリ成リ  
鼻腔ヲ全ク中隔セス前端ニ隅角狀ノ空隙ヲ  
殘シ鼻中隔軟骨ニ連ル故ニ後鼻口ハ二口ナ  
リト雖ニ梨子狀口ハ一口ナリ○前鼻棘ハ梨  
子狀口ノ下縁ノ中央ヨリ顔面ニ向テ突出シ  
後鼻棘ハ前鼻棘ニ相對シテ鼻腔牀底ノ後縁  
ニ位ス

篩骨ノ甲介<sup>中上</sup>及下甲介骨ハ鼻腔ノ側壁ヨリ  
シテ上甲介ハ中甲介ヲ掩ヒ中甲介ハ下甲介  
ヲ掩ヒ以テ鼻腔内ニ挺出シ各個ノ甲介ノ間  
ニ前方ヨリ後方ニ通スル所ノ空隙ヲ殘ス之  
ヲ鼻道 Meatus narium ト名ク○鼻道ハ乃チ甲介ニ  
準シテ上中下ノ三道ニ分ル即上甲介ト中甲  
介ノ間ヲ上鼻道 Meatus narium superior ト名ケ中甲介  
ト下甲介ノ間ヲ中鼻道 Meatus narium medius ト名ケ  
下甲介ト牀底<sup>鼻</sup>ノ間ヲ下鼻道 Meatus narium inferior  
ト名ク

解題  
卷之二  
五十一  
田口武藏版

鼻腔ハ近隣ノ諸骨ノ空洞ト相通ス即チハイモ

ル氏洞ハ口ヲ中鼻道ニ開キ蝴蝶骨竇ハ口ヲ迷

路部骨節ノ後ニ開キ前額竇ハ口ヲ迷路部ノ前部

ニ開ク又鼻腔ハ篩眼篩骨篩ニ由テ頭蓋腔ト相

通シ鼻淚管鼻淚管ハ下鼻ニ由テ眼竇ト相通シ

鼻口蓋管ニ由テ口腔ニ相通シ蝴蝶口蓋孔蝴蝶

孔ハ中甲介ノ後ニ由テ翼狀口蓋窩ト相通ス

○眼竇 Orbitae

眼竇一名ハ横居セル四側錐體形ノ兩箇ノ深洞

ニシテ顔面ノ上部鼻腔ノ左右ニ位シ視器ヲ舍

トス基底ハ前方ニ向ヒ少シク傾斜シテ一大孔

ヲナス名テ眼竇口 *Apertura orbitae* ト云フ眼竇口ノ周

圍ハ前頭骨上顎骨及顴骨ヨリ成リ上縁ニ上眼

竇截痕或上眼竇孔アリ其内方ニハ滑車小窩或

滑車鈎アリ尖頂ハ後方ニ向テ漸次ニ相连接ス

故ニ眼竇ノ樞軸ヲ頭蓋腔内ニ長ムレハ左右ノ

樞軸上耳格鞍ニ於テ銳角ヲ以テ相會シ十字形

ヲナス

眼竇ハ牀底天蓋内壁及側壁ノ四壁アリテ七骨

ヨリ成爲ス

〔牀底〕即〔下壁〕ハ上顎骨ノ眼窠面、顴骨眼窠面ノ

一部及口蓋骨ノ眼窠突起ヨリ成リ後部ニハ

下眼窠溝アリ○下壁ノ内壁トナル處著シキ

經界ナシ

〔内壁〕ノ前部ハ淚骨ヨリ成リ中部ハ篩骨ノ紙

板ヨリ成リ後部ハ蝴蝶骨體ノ側面ノ前部ヨ

リ成リ四壁中最薄弱ナリトス

〔天蓋〕即〔上壁〕ハ前頭骨ノ眼窠部ト視神經孔ヲ

存スル所ノ蝴蝶骨小翼ヨリ成ル

〔側壁〕ノ前部ハ顴骨ノ眼窠面前頭骨ノ顴骨突

起ヨリ成リ後部ハ蝴蝶骨大翼ノ眼窠面ヨリ

成リ顴骨眼窠孔及淚腺窩ヲ現ス

以上ノ四壁ハ悉ク骨ニ由テ成ルモノニアラ

ズ即チ上顎骨ノ眼窠面ト蝴蝶骨ノ大翼トノ

間ニ於テ顴骨マテ達スル一ノ破裂下眼窠ヲ

遺シ蝴蝶骨ノ大小二翼ノ間ニモ亦一ノ破裂

上眼窠ヲ遺ス

眼窠ハ上眼窠破裂、視神經孔及前後篩骨孔ニ由

テ頭蓋腔ト交通シ下眼窠破裂ニ由テ蝴蝶骨

窩ニ通シ鼻淚管ニ由テ鼻腔ニ通シ下眼窠管ニ

由テ顔面ニ通シ顚骨管ニ由テ顔面及顚顚窩ニ  
通ス

○口腔 *Cavum oris*

口腔ハ鼻腔ノ直下ニ位シ下顎骨ノ運動ニ隨テ  
大小形狀ヲ變シ味器及咀嚼器ヲ含テシムル大  
腔洞ニシテ上側ト前側ト左右ノ兩側ハ骨ニ由  
テ圍繞セラレ氏骨格ニ於テハ後側ト下側ハ  
放開セル者タリ

〔上壁〕ハ硬口蓋ヨリ成リ十字形口蓋銜縫 *Sutura*

*palatina cruciata* 十字形口蓋銜縫ハ口蓋銜縫ト横口  
蓋銜縫ノ交叉ヨリ成ルモノナリ

ヲ現ス

〔前壁〕ト〔側壁〕トハ上顎骨ノ齒槽突起及下顎骨

ノ體ヨリ成ル

口腔ハ鼻口蓋管ニ由テ鼻腔ニ通シ翼狀口蓋管

ニ由テ翼狀口蓋窩ニ通ス

○顚顚窩 *Fossa temporalis*

顚顚窩ハ頭蓋ノ側部即顚骨弓ヨリ骨橋ヲ架ス

ル所ノ深凹窩ニシテ上下ノ二部ニ分ル上部ハ

所謂顚顚窩ニシテ全顚顚面ヲ總領シ顚顚線ヲ

以テ上境トナシ大翼櫛 一名顚顚下櫛 *Crista infratemporalis* 及顚

骨弓ノ根ヲ下境トナシ顛顚骨ノ鱗樣部顛頂骨ノ顛顚面蝴蝶骨大翼ノ顛顚面ノ上部前頭骨ノ顛顚面及顴骨ノ顛顚面ヨリ形成ス  
顴骨弓ハ顛顚骨ノ顴骨突起ト顴骨ノ顛顚突起ヨリニテ成ル

顛顚窩ノ下部ヲ名テ蝴蝶顎骨窩 Fossa sphenomaxillaris

S. infratemporalis S. pterygo-maxillaris ト云フ

蝴蝶顎骨窩ハ上顎骨ヲ以テ前境トナシ下顎骨枝ヲ以テ外境トナシ翼狀突起蝴蝶骨及大翼ノ顛顚面ノ下部ヲ以テ内境トナシ大翼櫛ヲ以テ上

境トナシ翼狀突起ト上顎骨ノ間ニ於テ破裂ヲ殘ス之ヲ翼狀顎骨破裂 Fissura pterygo-maxillaris ト云フ

翼狀顎骨破裂ハ上ハ下眼窠破裂ニ連リ内ハ翼狀口蓋窩ニ通ス

翼狀口蓋窩 Fossa pterygo-palatina ハ翼狀突起ト口蓋骨

ノ鉛直部ノ間ニ殘レル形狀不齊ノ小窩ニシテ鼻口蓋孔ニ由テ鼻腔ニ通シ翼狀口蓋管ニ由テ口腔ニ通シ正圓孔ニ由テ頭蓋腔ニ通シ下眼窠破裂ニ由テ眼窠ニ通ス「ギイヂ」氏管及下眼窠溝モ亦此窩ヨリ起ルモノナリ

蝴蝶顛骨窩ハ卵圓孔、棘孔ニ由テ頭蓋腔ニ通ス

後齒槽孔ニ由テ上顎骨中ニ通ス

顛顛窩ハ顛骨顛顛管ニ由テ眼窩ニ通ス

...

...

...

...

...

...

解剖攬要卷之二終



