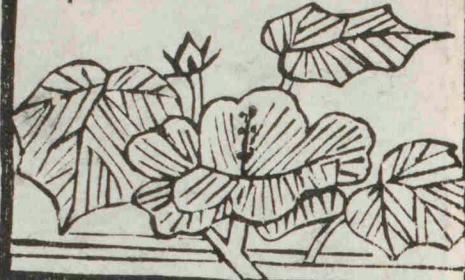



慶應義塾
大學

醫學部

圖書文化庫



208



F 4
力-26

491.1


Ka-4

4

No. 2408

1月 10日-1





富士川文庫

2458

解剖攬要卷之四

目次

第二篇 靱帶學

第一章 軀幹靱帶

〔三〕脊柱靱帶


〔甲〕屈伸推靱帶

〔イ〕椎體ノ靱帶

〔ロ〕椎弓ノ靱帶

〔乙〕假椎靱帶

〔丙〕迴旋椎後頭骨靱帶




明治十年七月二十六日出版 許免權

田口和美編輯

解剖攬要

東京本郷區本郷春水町一丁目一八番地

田口和美藏版



〔二〕肋骨脊柱關節

〔甲〕肋骨頭關節

〔乙〕肋骨結節關節

〔三〕肋骨胸骨關節

〔四〕胸骨軟帶

〔五〕舌骨軟帶

〔六〕下顎關節

第二章 四肢軟帶

〔一〕上肢軟帶

〔甲〕肩胛帶軟帶

〔一〕肩胛骨固有軟帶

〔口〕胸鎖關節

〔八〕肩峰鎖骨關節

〔乙〕肩胛關節

〔丙〕前膊軟帶

〔一〕膊肘關節

〔口〕撓尺關節

〔丁〕手軟帶

〔一〕腕骨軟帶

〔天〕手腕關節

目次

〔地〕腕骨間關節

〔口〕掌骨韌帶

〔天〕腕掌關節

〔地〕掌骨間關節

〔八〕指骨韌帶

〔天〕掌指關節

〔地〕指骨間關節

〔三〕下肢韌帶

〔甲〕骨盤帶韌帶

〔一〕臑骨固有韌帶

〔口〕薦腸關節

〔八〕恥骨軟骨接合

〔乙〕髌臼關節

〔丙〕下腿韌帶

〔一〕膝關節

〔口〕脛腓關節

〔天〕上脛腓關節

〔地〕骨間韌帶

〔入〕下脛腓關節

〔丁〕足韌帶

〔一〕跗骨韌帶

〔天〕足跗關節

〔地〕跗骨關節

〔一〕後距骨關節

〔三〕前距骨關節

〔三〕骰子骨關節

〔四〕舟狀骨關節

〔口〕蹠骨韌帶

〔天〕跗蹠關節

〔地〕蹠骨間關節

〔八〕趾骨韌帶

〔天〕蹠趾關節

〔地〕趾骨間關節

解剖攬要卷之四目次終

解剖攬要卷之四

東京大學醫學部教授

田口和美 編輯

第二篇 靱帶學 Syndesmologia

可動联接ハ即チ關節 Articulus S. Articulatio ナリ滑澤ニ
 シテ軟骨ヲ被ムル骨面ノ交接ヨリ形成シ靱帶
 ヲ以テ維持セラル
 靱帶 Ligamenta ハ膜狀或紐帶狀ノ者ニシテ唯可動
 联接ヲ維持スルノミナラス軟骨接合ヲ維持シ
 或ハ一骨ノ彼點ヨリ此點ニ緊張シ或ハ兩骨ノ



間腔ニ緊張シ或ハ骨孔ニ緊張シテ以テ血管神經ヲ通スル管孔ヲ構成ス或ハ又筋ノ起止スル處トナル者アリ

凡テ靱帶ハ結締組織ト彈力組織ト由リ成ル者ナリ然レ體中各部作用ノ異ナルニ由テ或ハ甲ニ富テ乙ニ乏シキアリ或ハ全ク之ニ反スルアリ即チ甲ニ富ム者ハ白色剛強ニシテ爛光アリ彈力性ヲ具有セズ乙ニ富ム者ハ帶黃色ニシテ彈力性ヲ具有シ容易ニ伸縮ス靱帶ノ起止ハ直ニ骨面ニ附著シ或ハ骨膜ニ移

行スル者ナリ

可動聯接ノ靱帶ヲ大別シテ二ト為ス曰囊狀靱帶曰副靱帶是ナリ

囊狀靱帶 Ligamenta capsularia ハ一骨ノ關節面ノ周縁ヨリ他骨ノ關節面ノ周縁ニ緊張セル短キ膜管ニシテ關節面ノ間ニ殘留セル空隙ヲ無口ノ洞腔ニ變スル者是ナリ○洞腔ヲ名ケテ關節洞 Cavum

articuli ト云フ

關節ニハ囊狀靱帶ノ裏面ヨリ洞内ニ向テ關節面ノ間ニ挺出シタル大小不同ノ突起ヲ現スモ

ノアリ名テ滑液膜突起 *Processus S. Plicae synoviales* ト云

滑液膜 一名夾液膜 *Membrana S. Capsula synovialis* ハ囊狀靱帶ノ

裏面ヲ被ヘル至薄透明ノ膜囊ニシテ漿液膜ノ

如ク粘稠ノ液ヲ分泌ス名テ滑液 一名夾液又關節液 *Synovia*

ト云フ○滑液ハ關節洞ヲ滋潤シ關節面ノ間ニ

生スル所ノ摩擦ヲ防禦スル者ナリ

副靱帶 *Ligamenta accessoria* ハ囊狀靱帶ヲ補給シテ關節

ヲ愈々堅固ナラシメ或ハ關節ノ運動ヲ抑制シ數

般ノ方向ニ由テ囊狀靱帶ノ外側ニ沿テ緊張ス

ル者ナリ然レ運動過剰ニシテ強カヲ要スル關

節ニ於テハ洞内ニモ亦存スル一アリ髌臼關節

ノ圓靱帶、膝關節ノ十字形靱帶ノ如キ是ナリ又

關節面ノ符合セサル關節ニ於テハ尚囊狀靱帶

内ニ軟骨板ヲ現スルモノアリ之ヲ關節間軟骨

Meniscus S. Cartilago interarticularis ト名ク○關節間軟骨ノ形

狀厚薄ハ關節ノ形狀ニ準シテ不同ナルモノナ

リ

以上ノ装置及筋ノ守護ヨリ完成セル所ノ關節

ハ關節面ノ形狀ニ隨テ運動ヲ異ニスルモノナ

リ故ニ關節面ノ形狀ニ隨テ左ノ數種ニ大別ス

〔一〕全動關節 一名球窩關節 Arthrodia S. Enarthrosis ハ球狀ノ關節頭ト臼狀ノ關節窩トノ交接ヨリ形成シ關節頭關節窩内ヲ自在ニ運轉シ數般ノ向ニ於テ運動ヲ縱スノミナラス兼テ自軸ノ回轉ヲモ縱ス者タリ然ト雖モ本關節ハ關節窩ノ深淺ニ因テ運動ノ度ヲ異ニス乃チ淺ケレハ其許ス所ノ運動愈強ク深ケレハ愈弱シ例之ハ肩胛關節ト髌臼關節トノ如シ

〔二〕髌狀關節 Condylarthrosis ハ楕圓形ノ關節頭ト同形

ノ關節窩トノ交接ヨリ形成シ直角ニ交叉スル所ノ長短兩軸ノ回轉ヲ許ス者ナリ例之ハ前膊骨ト腕骨トノ關節ノ如シ

〔三〕鞍狀關節 Peronarthrosis ハ鞍狀ノ關節面ノ交接ヨリ形成シ亦互ニ交叉スル所ノ兩軸ノ回轉ヲ許ス者ナリ例之ハ第一腕掌關節ノ如シ

〔四〕蝶番關節 Ginglymus ハ滑車狀ノ關節面ト其面ニ準スル凹關節面トノ交接ヨリ形成シ只橫軸ノ回轉ヲ許ス者ナリ例之ハ膊肘關節ノ如シ

〔五〕車軸關節 Trochoides ハ他骨中軸ト成リ一骨其周

圍ヲ回轉シ或ハ自軸ヲ自轉スルヨリ形成シ只
縱軸ノ回轉ヲ許ス者ナリ例之ハ載域樞椎ノ齒
狀突起ヲ回轉シ橈骨ノ尺骨ニ沿テ自轉スルカ
如シ

〔六〕叢合關節 Amphiarthrosis ハ同形同大ノ平關節面カ
或ハ少シク不平ノ關節面ノ交接ヨリ形成シ只
微量ノ運轉ヲ許ス者ナリ例之ハ腕骨及跗骨ノ
關節ノ如シ

第一章 軀幹靱帶

〔一〕脊柱靱帶 Lig. columnae vertebrarum

脊柱靱帶ヲ大別シテ屈伸推靱帶、假推靱帶及廻
旋推後頭骨靱帶トナス

〔甲〕屈伸推靱帶

屈伸推靱帶ヲ更ニ別テ推體ノ靱帶ト推弓ノ靱
帶トナス

〔イ〕推體ノ靱帶

推體ノ靱帶ニ二般アリ〔其一〕ハ纖維様軟骨ノ扁
圓板ニシテ推體ノ間ニ位シ〔其二〕ハ二條ノ縱靱
帶ニシテ推體ノ前側ト後側トニ位ス

〔一〕推間靱帶 一名推間纖維様軟骨

Ligg. intervertebralia S. Fibro-

cartilagine intervertebrales ハ椎體ノ間ニ位シテ之ヲ緊著シ形狀大小ハ體面ニ準シ厚薄ハ第二胸椎ヨリ第六胸椎又ハ第七胸椎ノ間ニ於テ最モ薄キ者タリ

椎間靱帶ハ各内外ノ二部ヨリ成ル外部ハ結締組織ト彈力纖維ヨリ成リテ質内ニ軟骨細胞ヲ含メル同心纖維輪 Annulus fibrosus ヲ數層相重疊シテ成リ内部ハ柔軟膠様 Nucleus gelatinosus ニシテ甚ク膨脹シ易キ性ヲ具有シ縱斜ノ纖維ヲ混スル原質ト軟骨細胞トヨリ成リ質内ニ大

小不同ノ空洞ヲ現シ以テ流液ヲ蓄フ

〔二〕前縱靱帶 Lig. Longitudinale anticum S. commune vertebrale anticum

ハ載域ノ前結節ヨリ生シ漸々廣潤トナリ脊柱ノ前面ニ沿テ其中央ヲ下行シ薦骨前面ノ上部ニ至リ其部ノ骨膜ニ移行スル者ナリ○前縱靱帶ハ椎間靱帶及椎體ノ上下二縁ニハ密著スレヒ椎體ノ前面ヨリハ鬆疎ノ結締組織ニ由テ隔テラル、者ナリ

〔三〕後縱靱帶 Lig. Longitudinale posticum S. commune vertebrale posticum

ハ樞椎體ノ後面ノ下縁ヨリ生シ前靱帶ノ如

ク推體ノ後面ニ沿テ脊柱管内ヲ降り薦骨管
 内ニ至リテ其部ノ骨膜ニ移行スル者ナリ○
 後縦靱帶ハ推間靱帶及推體ノ上下二縁ニ密
 著シ頸部ニ於テハ廣クシテ横徑同一ナレ
 胸腹ノ二部ハ狭ク推間靱帶ニ對スル部ハ著
 シク横徑ヲ増シ側縁恰モ鋸齒ノ形狀ノ如シ

[口] 推弓ノ靱帶

推弓ハ左ノ數靱帶ニ由テ維持セラルモノナリ

[一] 關節突起囊狀靱帶 *Ligg. capsularia processuum articularium*

ハ上關節突起ト下關節突起トノ交接ヨリ成

ル叢合關節ヲ緊密ニ包裹シ頸部ニ於テハ自
 餘ノ二部ヨリハ弛縦セル者ナリ

[二] 脚間靱帶

一名黃色靱帶

Ligg. intervertebralia S. subflava

ハ專ラ

彈力組織ヨリ成ル帶黃強靱ノ靱帶ニシテ椎
 弓ノ間ニ位ニ上推弓ノ前面ト下縁トヨリ生
 シ下推弓ノ後面ト上縁ニ緊著シテ每推弓間
 ヲ鎖シ樞椎ヨリ薦骨ニ至ルモノナリ

[三] 棘間靱帶

Ligg. interspinalia

ハ胸腹ノ二部ニ於テ

ハ膜狀部ト索狀部ヨリ形成ス甲ヲ名テ棘間
 膜 *Membranae interspinales* ト云ヒ乙ヲ名ケテ棘尖靱帶

ハ柔軟ニシテ撓屈シ易シ

〔二〕前薦尾靱帶 Lig. sacrocoecygeum anticum ハ屈伸椎ノ前

縦靱帶ト同一ノ靱帶ニシテ薦骨ノ前面ヨリ

尾閭骨ノ前面ニ緊張シ此部ノ骨膜ヲ強ムル

モノナリ

〔三〕側薦尾靱帶 Lig. sacrocoecygea lateralia ハ左右各一條

ノ強キ扁平靱帶ニシテ薦骨側縁ノ下部ヨリ

尾閭骨側縁ノ上部ニ緊張ス

〔四〕後短薦尾靱帶 Lig. sacrocoecygea postica brevia S. articularia ハ

屈伸椎ノ關節突起ノ囊狀靱帶ト同一ノ靱帶

ニシテ薦骨角ヨリ尾閭骨角ニ架シ屢々化骨

スルヲアリ

〔五〕後長薦尾靱帶 Lig. sacrocoecygeum posticum longum ハ膜

狀ノ靱帶ニシテ薦骨管裂孔ノ邊縁ヨリ尾閭

骨ノ後面ニ緊張ニテ裂孔ヲ後側ヨリ被フ

○〔丙〕廻旋椎後頭骨靱帶

載域ハ後頭骨ト聯接ニテ後頭關節 Art. occipito-atlanticae

ヲ成シ樞椎ト聯接ノ廻旋椎關節 Art. atlanto-epistropheae

ヲ成シ樞椎ノ齒狀突起ハ載域ノ前弓ト聯接シ

テ齒狀關節 Art. atlantico-odontoidae ヲ成シ左ノ靱帶ヲ以

テ維持セラルモノナリ

〔一〕後頭關節ノ囊狀靱帶 *Ligg. capsularia atlanto-occipitalia*

ハ後頭骨ノ髁狀突起ト載域側塊部ノ上關節

面トノ聯接ヲ環擁シ俯仰ノ作用ニ應シテ前

側ト後側トハ弛縦シ内側ト外側トハ緊張ス

〔二〕廻旋推關節ノ囊狀靱帶ハ弛縦セル靱帶ニ

シテ載域側塊部ノ下關節面ト樞推ノ上關節

突起トノ聯接ヲ包裹ス

〔三〕齒狀關節ノ囊狀靱帶ハ廻旋推關節ノ囊狀

靱帶ノ如ク弛縦セル靱帶ニシテ載域前弓ノ

後關節窩ト樞推齒狀突起ノ前關節面トノ聯
接ヲ包裹ス

〔四〕樞推扁靱帶 一名靱帶樣膜 *Lig. latum epistrophei S. Membrana liga-*

mentosa ハ強廣ノ纖維膜ニシテブルメンバク氏

斜臺ヨリ生シ後頭孔ヲ通過シ脊柱管内ニ至

リ樞推體ノ後面ニ附着ス故ニ齒狀突起ニ連

ル處ノ諸靱帶ヲ其後側ヨリ被フモノナリ

〔五〕十字形靱帶 *Lig. cruciatum epistrophei* ハ十字形ノ靱

帶ニシテ齒狀突起ヲ後方ヨリ固持シ其位置

ヲ失ハサラシムル者ニシテ強厚ノ横脚ト薄

弱ノ上下二脚ヨリ形成ス○横脚即横靱帶 *Crus*

transversum lig. cruciati S. Lig. transversum dentis ハ載域側塊部

ノ内部ヨリ生シ齒狀突起ノ後側ヲ横行シ他

側ノ同部ニ至テ附着ス故ニ載域ノ推孔ヲ分

テ前小後大ノ二輪ト為ス前輪ハ齒狀突起ヲ

受納シ後輪ハ脊柱管ノ上部ヲ成ス上脚 *Crus*

superius ハ横靱帶ノ齒狀突起ニ相對スル處ノ上

縁ヨリ生シ其突起ノ尖頂ヲ越テ上昇シ後頭

孔ノ前縁ニ至テ附着ス下脚 *Crus inferius* ハ上脚ニ

相對シテ横靱帶ノ下縁ヨリ生シ直降シテ樞

椎體ノ後面ニ附着ス

横靱帶ト齒狀突起ノ間ニ一箇ノ滑液囊 *Bursa*

synovialis syndesmo-odontoides ヲ見ルモノナリ

[六]翼狀靱帶 一名側靱帶 *Ligg. alaria dentis S. lateralis dentis* ハ左

右各一條ノ短キ強靱帶ニシテ齒狀突起ノ尖

頂ノ側部ヨリ生シ各外上方ニ向テ走り後頭骨

髁狀突起ノ内側ノ前部ニ至テ附着ス

[七]提齒靱帶 *Lig. suspensorium dentis* ハ齒狀突起ノ前關

節面ノ上縁ヨリ生シ直上シテ後頭孔ノ前縁

ニ停着ス

翼狀及提齒靱帶ハ頭首ノ回旋ヲ抑制スルモノナリ

〔八〕前載域後頭靱帶 一名前鎖閉膜 Lig. atlanto-occipitale anterior

S. Membrana obturatoria anterior ハ膜狀ノ靱帶ニシテ載

域ノ前弓ヨリ後頭孔ノ前縁ニ緊張シ其間隙

ヲ全鎖ニ直靱帶ニ由テ強メラルモノナリ

載域直靱帶 Lig. rectum atlantis ハ前載域後頭靱帶ノ

副靱帶ニシテ其前側ノ正中線ニ沿テ載域ノ

前結節ヨリ後頭骨體部ノ下面ニ緊張ス

〔九〕後載域後頭靱帶 一名後鎖閉膜 Lig. atlanto-occipitale posterius

S. Membrana obturatoria posterior ハ前靱帶ノ如ク膜樣ノ

靱帶ニシテ載域ノ後弓ヨリ後頭孔ノ後縁ニ

緊張シテ其間隙ヲ全鎖ニ只側部ニ於テ血管

及神經ヲ通スル小孔ヲ殘ス○後載域後頭靱

帶ハ前靱帶ヨリハ薄弱ニシテ弛縦セリ此レ

仰視ハ俯首ヨリ難キ所以ナリ

〔十〕前載域樞椎靱帶 Lig. atlanto-epistrophicum anterior ハ膜

樣ノ靱帶ニシテ載域ノ前弓ト樞椎ノ體トノ

間ニ緊張ス

〔十一〕後載域樞椎靱帶 Lig. atlanto-epistrophicum posterium モ亦

膜様ノ靱帶ニシテ載域ノ後弓ト樞推ノ推弓トノ間ニ緊張ス

〔三〕肋骨脊柱關節 Art. dorso-costales S. costo-spinales

肋骨脊柱關節ヲ別テ肋骨頭關節ト肋骨結節關節トナス

〔甲〕肋骨頭關節 Art. capituli costae S. costo-vertebrais

肋骨頭關節 一名肋骨推體關節 ハ肋骨小頭ト胸椎體ノ肋

骨窩トノ交接ヨリ成ル叢合關節ニシテ左ノ靱帶ニ由テ維持セララル

〔二〕囊狀靱帶 Lig. capsulare capituli costae ハ肋骨頭關節ヲ

圍擁ニ第二乃至第十肋骨頭關節ニ於テハ上下二箇ノ小滑液膜ヨリ成リ軟骨様ノ中隔ニ由テ分界セラル者ナリ中隔ヲ名テ關節間靱帶 Lig. capituli costae interarticulare ト云フ

關節間靱帶ハ短小ノ靱帶ニシテ肋骨ノ小頭櫛ヨリ生レ關節洞ヲ横斷シテ椎間靱帶ニ附着ス○關節間靱帶ハ第一第十一及第十二肋骨頭關節ニ於テハ缺ルモノナリ

〔三〕放射狀靱帶 一名前肋骨頭靱帶 Lig. costo-vertebrale radiatum S.

capituli costae anterioris ハ肋骨小頭ノ前際ヨリ起リ囊

狀靱帶ノ前側ヲ過キ前内方ニ向テ斜ニ分撒
シ上下ノ二部ハ其聯接スル處ノ椎骨體ニ附
著シ中部ハ微弱ニシテ椎間靱帶ニ附着ス

〔乙〕肋骨結節關節 Art. tuberculi costae S. costo-transversalis

肋骨結節關節 一名肋骨橫突起關節 ハ肋骨結節ト横突起

窩 胸椎横突起ノ尖端ニアリ トノ交接ヨリ成ル叢合關節ニ

シテ左ノ靱帶ニ由テ維持セラル者ナリ

〔一〕囊狀靱帶 Lig. capsulare tuberculi costae ハ肋骨結節關

節ヲ圍擁シ在上ノ靱帶ハ在下ノ靱帶ヨリモ

緊張セリ

〔二〕前肋横靱帶 Lig. costo-transversarium anticum S. colli costae internum

ハ扁平ノ靱帶ニシテ上肋骨頸擲ヨリ生シ斜

ニ外方ニ向テ上行シ直上ノ横突起及肋骨ノ

下縁ニ至テ附着ス

〔三〕後肋横靱帶 Lig. costo-transversale posticum S. colli costae externum

ハ長方形ノ靱帶ニシテ肋骨結節ノ粗糙部ヨ

リ起リ内下ニ向テ斜走シ横突起ノ尖端ニ至

テ附着ス

〔四〕中肋横靱帶 一名骨間靱帶 Lig. costo-transversale medium S. inter-

osseum ハ短強ノ靱帶ニシテ胸椎ノ上關節突起

ト横突起ノ前側ヨリ肋骨頸、後側ニ緊張ス

〔三〕肋骨胸骨關節 Art. costo-sternales

肋骨胸骨關節ハ真肋骨ノ肋軟骨ト胸骨ノ肋骨
截痕トノ交接ヨリ成ル叢合關節ニシテ左ノ軟
帶ニ由テ維持セラルモ、ナリ但第一肋軟骨ハ
關節ヲナサスシテ多クハ直ニ胸骨ノ劍柄ニ癒
合ス

〔一〕囊狀軟帶 Liggt. capsularia sterno-costalia ハ軟骨膜ノ延

暢セルヨリ成ル者ニシテ肋骨胸骨關節ヲ圍
擁シ第二肋骨胸骨關節ニ於テハ上下二箇ノ

小囊ヨリ形成シテ交互ノ間ニ軟骨性ノ中隔

ヲ現ス之ヲ名テ關節間軟帶 Lig. sterno-costale interarti-

culare ト云フ○關節間軟帶ハ肋軟骨ノ終面ヨ

リ生シ關節洞内ヲ横斷シテ胸骨間軟帶ニ附

着ス○關節間軟帶ハ第三肋骨胸骨關節ニ於

テモ亦現スルヲアリ第六及第七肋軟骨ハ第

一肋軟骨ノ如ク直ニ胸骨ニ癒合スルコトア

リ

〔二〕前胸肋軟帶 Liggt. sternocostalia antica S. radiata ハ第一ヨ

リ第七肋軟骨ノ前側ヨリ生シ胸骨ノ前面ニ

向テ放線狀ニ分撒シ對側ノ靱帶及胸骨前膜ト相錯綜シテ終ルモノナリ

〔三〕後胸肋靱帶 *Ligg. sternocostalia postica* ハ前靱帶ノ如ク肋軟骨ノ後側ヨリ胸骨ノ後面ニ向テ分撒スル者ナリ

〔四〕肋骨劍尖靱帶 *Ligg. costo-xiphoidea* ハ強靱ノ靱帶ニシテ第六及第七肋軟骨ノ前面ヨリ生シ内下ニ向テ斜走シ劍狀軟骨ノ前面ニ至テ附著ス

〔五〕光暉靱帶 *Ligg. coruscantia S. intercartilaginea* ハ光暉ノル

膜狀ノ靱帶ニシテ上肋軟骨ノ前面ヨリ次肋ノ前面ニ緊張シ内肋間筋ヲ外ヨリ被ヒ第二ヨリ第十肋軟骨ノ間ニ於テ發育セルモノナリ

〔四〕胸骨靱帶 *Ligg. sterni*

胸骨ノ各部ハ椎體ノ如ク二般ノ靱帶ニ由テ聯接セララルモノナリ

〔一〕胸骨間靱帶 *Ligg. intersternalia* ハ軟骨性ノ扁板ニ

シテ胸骨各片ノ間ニ崋入シテ相緊持ス

〔二〕胸骨前膜 *Membrana sterni antica* ハ強キ腱膜狀ノ膜

ニシテ胸骨ノ前面ニ縦徑ニ緊張シテ骨膜ト
密着シ且左右ノ前胸肋靱帶及大胸筋ノ起首
ト錯綜シテ經界分明ナラサルモノナリ

〔三〕胸骨後膜 Membrana sterni postica ハ滑澤光暉アル膜

ニシテ胸骨ノ後面ニ縦徑ニ緊張ス

〔五〕舌骨靱帶

舌骨ノ大角ハ通常軟骨ニ由テ基礎部ニ連リ小
角ハ囊狀靱帶ニ由テ基礎部ニ連リ且莖狀舌骨
靱帶ニ由テ頭蓋ニ連ルモノナリ

莖狀舌骨靱帶 Lig. stylo-hyoideum ハ細長ノ靱帶ニシ

テ顚顚骨ノ莖狀突起ノ尖頂ヨリ舌骨ノ小角
ニ斜ニ緊張ス

〔六〕下顎關節 Art. mandibularis S. temporo-maxillaris

下顎關節ハ下顎骨ノ髁狀突起ト顚顚骨ノ下顎
骨窩トノ交接ヨリ成ル髁狀關節ニシテ下顎ニ
上下左右前後ノ運動ヲ交付シ口ノ開合ニ從テ
位置ヲ變スルモノナリ即チ合閉時ニハ下顎骨
頭、下顎骨窩内ニ安置シ開口時ニハ下顎骨頭、下
顎骨窩内ヲ出テ關節結節ノ上ニ進行ス
下顎關節ハ左ノ靱帶裝置ニ由テ維持セラル者

ナリ

〔一〕囊狀靱帶 *Lig. capsulare articulationis mandibularis* ハ顳顬骨ノ下顎骨窩ト關節結節ノ周縁ヨリ生シ髁狀突起下顎骨ノ關節面ノ周縁ニ附着シ下顎關節ヲ全ク包裹ス

〔二〕關節間軟骨 *Cartilago interarticularis maxillae S. Meniscus* ハ纖維様軟骨ヨリ成ル復凹板ニシテ下顎骨窩ト關節頭ノ間ニ崋入シ周縁ハ悉ク囊狀靱帶ノ裏面ニ密着シテ關節洞ヲ中隔シ上下二洞ニ分ツ

〔三〕外側靱帶 *Lig. laterale externum S. accessorium laterale* ハ扁平ノ短靱帶ニシテ顴骨弓ノ外面ノ後部ヨリ生シ下後方ニ向テ斜走シ下顎骨頸ノ外側ト後側ニ附着シ囊狀靱帶ト密着ス

〔四〕内側靱帶 *Lig. laterale internum S. accessorium mediale* ハ扁平ノ靱帶ニシテ顳顬骨下顎骨窩ノ後縁及蝴蝶骨ノ隅棘ヨリ生シ前下方ニ向テ斜走シ下顎骨孔ノ内縁ニ至テ附着ス

〔五〕莖顳靱帶 *Lig. stylo-myloideum* ハ薄キ膜狀ノ靱帶ニシテ顳顬骨莖狀突起ノ尖端ニ近キ處ヨリ生

レ斜ニ前下ニ向テ走リ下顎骨隅ノ後縁ニ至テ附着ス

第二章 四肢靱帶

(一) 上肢靱帶 *Ligg. extremitatis superioris*

上肢靱帶ヲ大別シテ肩胛帶靱帶、肩胛關節靱帶、前膊靱帶及手靱帶トナス

(甲) 肩胛帶靱帶

肩胛骨ハ固有靱帶ヲ附麗シ鎖骨ハ胸骨ト聯接シテ胸鎖關節ヲナス肩胛骨ト聯接シテ肩峰鎖骨關節ヲナス

(イ) 肩胛骨固有靱帶 *Ligg. scapulae propria*

(一) 上横靱帶 *Lig. transversum superius* ハ扁平ノ短靱帶ニシテ肩胛骨截痕ニ緊張シ截痕ヲ孔ニ變スルモノナリ

(二) 下横靱帶 *Lig. transversum inferius* ハ扁平薄弱ノ靱帶

ニシテ肩胛骨頸截痕ニ架シ以テ截痕ヲ孔ニ變スルモノナリ

(三) 肩峰烏喙靱帶 *Lig. acromio-coracoideum* ハ強廣三角形

ノ靱帶ニシテ肩峰突起ヨリ烏喙突起ニ緊張シ以テ肩胛關節ヲ上ヨリ護衛ス

〔ロ〕胸鎖關節 Art. sterno-clavicularis

胸鎖關節ハ鎖骨ノ胸骨端ト胸骨ノ鎖骨截痕トノ交接ヨリ成ル鞍狀關節ニシテ左ノ靱帶ニ由テ維持セラル者ナリ

〔一〕囊狀靱帶 Lig. capsulare sterno-claviculare ハ強靱ノ靱帶

ニシテ胸鎖關節ヲ包裹シ前部ニ於テ最モ著

シク發育ス故ニ此部ヲ名ケテ胸鎖靱帶 Lig.

sterno-claviculare ト云フ

〔三〕關節間軟骨 Cartilago interarticularis S. meniscoidea ハ纖維

様軟骨ヨリ成ル復凹或楔狀ノ圓板ニシテ鎖

骨ノ胸骨端ト胸骨ノ鎖骨截痕トノ間ニ崩入

シ周縁ハ囊狀靱帶ノ裏面ニ密着シ關節洞ヲ

中隔シテ内外ノ二洞ヲ為ス者ナリ

〔三〕鎖骨間靱帶 Lig. interclaviculare ハ甲側ノ鎖骨内端

ノ上際ヨリ乙側ノ鎖骨内端ノ上際ニ胸骨ノ

上縁ニ沿テ弓形ニ緊張シ左右鎖骨ノ胸骨端

ヲ聯結ス

〔四〕肋鎖靱帶 一名菱形靱帶 Lig. costo-claviculare S. rhomboidemm ハ扁

平菱形ノ強靱帶ニシテ第一肋軟骨ノ上縁ニ

生シ外上方ニ向テ斜走シ鎖骨結節ニ至テ附

著ス

〔八〕肩峯鎖骨關節 Art. acromio-clavicularis

肩峰鎖骨關節ハ鎖骨ノ肩峰端ト肩胛骨ノ肩峰關節面トノ交接ヨリ成ル叢合關節ニシテ囊狀靱帶ト前後ノ烏喙鎖骨靱帶ニ由テ維持セラレモノナリ

〔一〕囊狀靱帶 Lig. capsulare acromio-claviculare ハ強靱ノ靱帶

ニシテ肩峰鎖骨關節ヲ包裹シ上側ニ於テ一骨ヨリ他骨ニ緊張セル纖維束ヲ現ス名テ肩峰鎖骨靱帶 Lig. acromio-claviculare ト云フ○肩峰鎖骨

關節洞ハ關節間軟骨ニ由テ二部ニ分タル、
一アリ

〔二〕後烏喙鎖骨靱帶 Lig. coraco-claviculare posticum ハ烏喙

突起ノ内側ノ後部ヨリ鎖骨ノ肩胛結節ニ緊張セル強廣ノ靱帶ニシテ上部ハ離隔ニ下部ハ密着スル所ノ二部ヨリ形成ス其後内部ヲ

名テ圓錐形靱帶 Lig. conoidium ト云ヒ前外部ヲ名

テ菱形靱帶 Lig. trapezoidium ト云フ

〔三〕前烏喙鎖骨靱帶 Lig. coraco-claviculare anticum ハ至薄ノ靱帶ニシテ烏喙突起ノ尖頂ヨリ生シ内上

方ニ向テ斜走シ鎖骨ノ下面ノ内端ニ近キ處ニ至テ附着ス

○〔乙〕肩胛關節 Art. humeri

肩胛關節ハ肩胛骨ノ關節窩ト上膊骨頭トノ交接ヨリ成ル全動關節ニシテ上膊ニ自在ノ運轉ヲ交付スルモノナリ

肩胛關節ノ靱帶装置ヲ別テ白唇囊狀靱帶及烏喙膊靱帶ノ三トナス

〔一〕白唇 Labrum glenoidem scapulae ハ纖維様軟骨ヨリ成ル環輪ニシテ肩胛骨ノ關節窩ノ周縁ニ附着

シ其窩ノ内徑ヲ増育スルモノナリ

〔二〕囊狀靱帶 Lig. capsulare humeri ハ上部ハ厚強下部

ハ薄弱ノ甚々弛緩セル靱帶ニシテ肩胛骨關

節窩ノ周縁ト白唇ヨリ生シ上膊骨解剖頸ノ

周圍ニ附着ス故ニ結節間溝ノ上部ニ架シ同

溝ヲ一條ノ管ニ變シテ二頭膊筋ノ長腱ヲ通

シ且諸筋ニ由テ環擁セラレモノナリ○滑液

膜ハ通則ノ如ク靱帶ノ裏面ヲ被フノミナラ

ズ翻折延暢シテ二頭膊筋ノ長腱ヲ鞘狀ニ裹

ミ下方ハ結節間溝ヨリ大胸筋ノ停止ノ近傍

ニ達シ上方ハ二頭膊筋ノ起首ニ至ルモノナ
リ

〔三〕烏喙膊靱帶 *Lig. coraco-humerale* ハ烏喙突起根ノ
外側ヨリ生シ囊狀靱帶ノ上外側ニ沿テ斜走
シ上膊骨ノ大小結節ニ至テ附著ス

〔丙〕前膊靱帶 *Ligg. antibrachii*

前膊骨ハ上膊骨ノ下端ト联接シテ膊肘關節ヲ
ナシ交互联接シテ橈尺關節ヲナス

○〔イ〕膊肘關節 *Art. cubiti*

膊肘關節ハ上膊骨ノ肘突起ト前膊骨ノ上端ト

ノ交接ヨリ成ル蝶番關節ニシテ前膊ニ屈伸ノ
二運動ヲ交付シ左ノ靱帶ニ由テ維持セラルモ
ナリ

〔二〕囊狀靱帶 *Lig. capsulare cubiti* ハ上膊骨ノ前窩ト鷹
嘴窩ト、直上ヨリ生シ尺骨ノ大凹狀窩ノ周
縁及橈骨頸ニ附着スル者ニシテ上膊骨ノ肘
突起、橈骨小頭及尺骨ノ小凹狀窩ヲ圍擁シ前
側ト後側ハ弛縱薄弱ニシテ屈伸ノ作用ニ應
スルト雖モ内側ト外側ハ之ニ及シテ強力ノ
副靱帶ヲ具有セリ

〔二〕内側靱帶 Lig. accessorium cubiti internum S. laterale internum ハ
三角形ノ強靱帶ニシテ上膊骨ノ内髁ヨリ起
リ尺骨ノ上端ノ内側ニ向テ放線狀ニ分撒シ
テ鶯嘴突起ノ内側ト烏喙突起ニ附着シ且囊
狀靱帶ト容著ス

〔三〕外側靱帶 Lig. accessorium cubiti externum S. laterale externum
前靱帶ノ如ク三角形ノ強靱帶ニシテ上膊骨
ノ外髁ヨリ生シ橈骨小頭ノ外側ニ向テ放線
狀ニ分撒シ中部ハ橈骨ノ輪狀靱帶ニ連リ前
部ト後部ハ尺骨小頭狀窩ノ前端ト後端トニ

附着ス

〔口〕橈尺關節 Art. radio-ulnares

橈尺關節ハ橈骨ノ上下二端ト尺骨ノ上下二端
トノ交接ヨリ成ル車軸關節ニシテ上關節 Art.
radio-ulnaris superior ニ於テハ橈骨ノ小頭尺骨ノ小頭狀
窩内ヲ自轉シ下關節 Art. radio-ulnaris inferior ニ於テハ
橈骨ノ半月狀截痕尺骨ノ小頭ノ周圍ヲ自轉シ
以テ前膊及全手ニ回轉運動ヲ交付ス其前ニ轉
スル者ヲ名テ回前運動 Pronation ト云ヒ後ニ轉ス
ル者ヲ名テ回後運動 Supination ト云フ○橈尺關節

、靱帶裝置ヲ上ヨリ下ニ向テ順次ニ之ヲ數フ
レハ左ノ如シ

〔二〕輪狀靱帶 *Lig. annulare radii* ハ半環狀ノ強靱帶ニ
シテ尺骨小頭狀窩ノ前端ヨリ生シ橈骨小頭
ヲ回リ再ヒ同窩ノ後端ニ至テ附着シ共ニ全
輪ヲ構成スルモノナリ

〔三〕索狀橫靱帶 *Chorda transversalis cubiti* ハ扁圓索狀ノ
靱帶ニシテ尺骨結節ノ下部ヨリ生シ斜ニ前
外下ニ向テ斜走シ橈骨結節ノ下部ニ至テ附
着ス○索狀橫靱帶ハ過刺ノ回後運動ヲ抑制

スルモノナリ

〔三〕骨間靱帶 *Lig. interosseum S. Membrana interossea antibrachii* ハ

膜狀ノ靱帶ニシテ橈骨櫛ヨリ尺骨櫛ニ緊張
シテ前膊ノ骨間腔ヲ充塞シ血管及神經ニ向
テ大小ノ數孔ヲ現シ筋肉ノ起首スル地ト成
ル

〔四〕三角軟骨 *Cartilago triangularis S. intermedia* ハ纖維様軟

骨ヨリ成ル三角板ニシテ基底ハ橈骨半月狀
截痕ニ附着シ尖頂ハ血色靱帶ノ媒介ニ由テ
尺骨ノ莖狀突起ニ連リ以テ前膊骨ノ下端ヲ

解部指五 卷之四 田氏藏版

聯結ニ且尺骨小頭ト三稜骨ノ間ヲ中隔ニ下
撓尺關節ヲ手腕關節ヨリ分界ス
血色靱帶一名三角軟骨靱帶 Lig. subcruciatum S. cartilaginis triangularis
ハ短小ノ靱帶ニシテ三角軟骨ノ尖頂ヨリ尺
骨ノ莖狀突起ニ緊張ス

〔五〕貨囊靱帶 Lig. saciforme S. Membrana saciformis ハ著シク
弛縱セル靱帶ニシテ撓骨半月狀截痕ヨリ尺
骨小頭ノ關節面及三角軟骨ヲ圍擁シ撓骨ト
尺骨ノ間ヨリ上方ニ向テ延暢シ盲囊ノ形狀
ヲ現ス

〔丁〕手靱帶 Lig. manus
手靱帶ヲ大別シテ腕骨靱帶、掌骨靱帶及指骨靱
帶ト為ス

〔イ〕腕骨靱帶 Lig. ossium carpi
腕骨ハ前膊骨ト聯接シテ手腕關節ヲナシ交互
聯接シテ腕骨間關節ヲ為ス

〔天〕手腕關節 Art. carpi S. manus S. radio-carpalis
手腕關節ハ撓骨ノ關節窩及三角軟骨ト腕骨ノ
上列ノ凸隆關節面凸隆關節面ハ船様、月様及三稜ノ三骨ヨリ成ルモノナリ
トノ交接ヨリ成ル髁狀關節ニシテ全手ニ屈伸

解剖學 卷之四 二十六 田氏藏版

ト内轉外轉ノ運動ヲ交付シ左ノ靱帶ニ由テ維持セラル

〔二〕囊狀靱帶 Lig. capsulare articulationis manus ハ弛縱セル靱帶ニシテ橈骨關節窩及三角軟骨ノ周縁ヨリ生シ腕骨ノ凸隆關節面ノ周縁ニ附着シ以テ手腕關節ヲ包裹ス

〔三〕掌側靱帶 Lig. volare articulationis manus ハ稍廣強ノ靱帶ニシテ二部ヨリ形成ス其一ヲ斜靱帶 Lig. accessorium obliquum ト云ヒ其一ヲ直靱帶 Lig. accessorium rectum ト云フ

斜靱帶ハ橈骨莖狀突起及關節窩ノ前縁ノ一部ヨリ生シ内下ニ向テ斜走シ船樣骨半月樣骨及三稜骨ノ掌側ニ至テ附着ス直靱帶ハ橈骨半月狀截痕ノ前端及三角軟骨ヨリ生シ直下シテ半月樣骨ト三稜骨トノ掌側ニ附着ス

〔三〕背側靱帶 Lig. dorsale articulationis manus S. rhomboidem carpi ハ長方形ノ強靱帶ニシテ橈骨關節窩ノ後縁ヨリ生シ内下ニ向テ斜走シ半月樣骨ト三稜骨トノ背側ニ至テ附着ス

〔四〕尺側靱帶 Lig. ulnare articulationis manus ハ尺骨莖狀

突起ノ尖頂ヨリ生シ直下シテ三稜骨ノ背側ト腕豆骨トニ附着ス

〔五〕橈側靱帶 *Lig. radiale articulationis manus* ハ橈骨莖狀突起ノ尖頂ヨリ生シ直下シテ船様骨ノ橈骨側

ニ附着ス

〔地〕腕骨間關節 *Art. intercarpea*

腕骨間關節ハ腕骨ノ同列ノ交接ト上下二列ノ交接ヨリ成ル叢合關節 腕豆骨ハ例外ナリトス ニシテ左ノ

靱帶ニ由テ維持セラレ

〔一〕總腕骨囊狀靱帶 *Lig. capsulare carpi commune* ハ腕骨間

關節ヲ圍擁シ有頭骨ト小富稜骨トノ間骨間靱帶ノ缺ルトキハ腕掌關節ノ囊狀靱帶ト交通ス

〔二〕腕豆骨囊狀靱帶 *Lig. capsulare ossis pisiformis* ハ稍弛縦セル靱帶ニシテ腕豆骨ト三稜骨トノ關節ヲ包裹ス

〔三〕掌側靱帶 *Ligg. carpi volaria* ハ腕骨ノ掌面ヨリ掌面ニ架シ同列ノ腕骨ヲ兩々聯結スル所ノ五條ノ纖維靱帶 二條ハ上列ニ屬シ三條ハ下列ニ屬ス ト船様骨及三稜骨ノ掌側ヨリ有頭骨ノ掌面ニ緊張メ上

下ノ二列ヲ聯結セル二條ノ纖維靱帶ヨリ形成ス

〔四〕背側靱帶 *Ligg. carpi dorsalia* ハ前靱帶ノ如ク同列ノ腕骨ヲ両々聯結スル所ノ五條ノ纖維靱帶ト是ヲ外面ヨリ被フ所ノ縱横ノ二靱帶ヨリ形成ス

〔五〕尺側靱帶 *Lig. carpi ulnare* ハ二條ノ靱帶ヨリ成ル

〔其一〕ハ三稜骨ヨリ鈎狀骨ニ緊張シ〔其二〕ハ強靱帶ニシテ豌豆骨ヨリ鈎狀骨鈎ニ緊張ス故ニ之ヲ豌豆鈎狀靱帶 *Lig. pisohamatum* ト名ク

〔六〕橈側靱帶 *Lig. carpi radiale* ハ船様骨ヨリ大富稜骨ニ緊張ス

〔七〕骨間靱帶 *Ligg. carpi interossea* ハ短キ纖維靱帶ニシテ同列腕骨ノ對向面ノ間ヲ彼ヨリ此ニ緊張シ通例小富稜骨ト有頭骨ノ間ニ於テ缺ルモノナリ

〔八〕固有掌側靱帶 *Lig. carpi volare proprium* ハ強靱ノ靱帶ニシテ甲側ノ腕隆起ヨリ乙側ノ腕隆起ニ架シ腕骨ノ掌凹ヲ管狀ニ變シ以テ屈筋ノ腱ヲ通行セシムルモノナリ

〔口〕掌骨靱帶 *Ligg. ossium metacarpi*

掌骨ハ腕骨ト聯接シテ腕掌關節ヲナスニ交互聯接シテ掌骨間關節ヲナス

〔天〕腕掌關節 *Art. carpo-metacarpae*

腕掌關節ハ總掌骨ノ基底ト腕骨ノ下列トノ交接ヨリ形成シ拇指掌骨ハ鞍狀關節ヲ成シ自餘ハ叢合關節ヲ成ス故ニ其維持スル靱帶モ亦自ラ異ナラサルヲ得ス即チ拇指掌骨ハ大富稜骨ニ弛縱セル囊狀靱帶 *Lig. capsulare ossis metacarpi pollicis* ト四條ノ副靱帶 *Ligg. accessoria ossis metacarpi pollicis* ニ由テ維持

セラレ示指掌骨ヨリ小指掌骨ハ腕骨ニ左ノ靱帶ニ由テ維持セラレモノナリ

〔一〕囊狀靱帶 *Lig. capsulare ossium carpi et metacarpi* ハ小富稜

骨有頭骨及鈎狀骨ノ指骨側關節面ト示指掌骨ヨリ小指掌骨基底ノ上關節面トノ周圍ヲ包裹シテ總腕骨囊狀靱帶ト交通シ多クハ二部ヨリ成ル

〔二〕掌側靱帶 *Ligg. carpo-metacarpea volaria* ハ全數四條ニ

シテ〔其一〕ハ大富稜骨ヨリ示指及中指掌骨ニ緊張シ〔其二〕ハ有頭骨ヨリ中指掌骨ニ緊張シ

〔其三〕ハ鈎狀骨ヨリ環指及小指掌骨ニ緊張シ
〔其四〕ハ鈎狀骨鈎ヨリ小指掌骨ニ緊張シ又豌豆骨ヨリ小指掌骨ノ基底ニ緊張セル強力ノ靱帶アリ名テ豌豆掌骨靱帶 Lig. pisometacarpum ト云フ

〔三〕背側靱帶 Lig. carpo-metacarpea dorsalis ハ前靱帶ヨリ短小ニシテ通常六條アリ〔其二〕ハ大富稜骨ヨリ示指掌骨ニ緊張シ〔其二〕ハ小富稜骨ヨリ示指掌骨ニ緊張シ〔其三〕ハ小富稜骨ヨリ中指掌骨ノ莖狀突起ニ緊張シ〔其四〕ハ有頭骨ヨリ中

指掌骨ニ緊張シ〔其五〕ハ有頭骨ヨリ環指掌骨ニ緊張シ〔其六〕ハ鈎狀骨ヨリ環指及小指掌骨ニ緊張ス

〔地〕掌骨間關節 Art. intermetacarpeae

掌骨間關節ハ示指掌骨ヨリ小指掌骨ノ基底ノ交接ヨリ成ル叢合關節ニシテ左ノ靱帶ニ由テ維持セラルモノナリ

〔一〕掌側靱帶 Lig. intermetacarpea volaria ハ掌骨ノ基底

ヲ掌側ニ於テ両々聯結ス

〔二〕背側靱帶 Lig. intermetacarpea dorsalis ハ掌骨ノ基底

解剖学 卷之四

ヲ背側ニ於テ両々聯結ス

〔三〕骨間靱帶 *Ligg. intermetacarpea interossea* ハ掌骨ノ基底

ヲ骨間ニ於テ両々聯結ス

〔四〕掌骨頭靱帶 *Ligg. capitulorum metacarpi* ハ横靱帶ニシ

テ掌骨小頭ヲ其掌側ニ於テ両々聯結スルモ

ノナリ

〔ハ〕指骨靱帶 *Ligg. phalangum digitorum*

指骨ハ掌骨ト聯接シテ掌指關節ヲ成シ交互聯

接シテ指骨間關節ヲ成ス

〔天〕掌指關節 *Artt. metacarpo-phalangeae*

掌指關節ハ球狀ノ掌骨小頭ト第一列指骨基底

ノ凹關節面トノ交接ヨリ形成シ示指ヨリ小指

ニ至ルモノハ全動關節ニシテ各指ニ屈伸ト内

外轉ノ運動ヲ交付スレモ拇指ハ蝶番關節ニシ

テ只拇指ニ屈伸ノ運動ヲ與フルノミ

〔地〕指骨間關節 *Artt. interphalangeae*

指骨間關節ハ各指各骨ノ交接ヨリ形成シ第一

指骨間關節第二指骨間關節ノ別アレモ悉皆蝶

番關節ニシテ只屈伸ヲ許スノミナリ

以上ノ兩關節ハ左ノ靱帶ニ由テ維持セラル

三十二 日知代蔵版

〔一〕囊狀靱帶 *Ligg. capsularia digitorum* ハ直上骨ノ小頭即下端ヨリ生シ次骨ノ基底即上端ニ附着シテ以テ每關節ヲ包裹ス

〔二〕掌側靱帶 *Ligg. capitulorum volaria* ハ多クハ横纖維ヨリ成ル強厚ノ靱帶ニシテ每關節ノ掌側ニ位シ一面ハ囊狀靱帶ニ連リ一面ハ凹陷滑澤ニシテ滑車ノ形狀ヲ現ス○拇指ノ掌指關節ハ二箇ノ種子骨ヲ含ラシムルモノナリ

〔三〕橈側及尺側靱帶 *Ligg. accessoria radialis et ulnaria* ハ稍強力ノ靱帶ニシテ每關節ノ橈骨側ト尺骨側

トニ位シ上骨下端ノ側凹陷ヨリ次骨上端ノ側縁ニ緊張ス

〔二〕下肢靱帶 *Ligg. extremitatis inferioris*

下肢靱帶ヲ大別シテ骨盤帶靱帶、髌臼關節靱帶、下腿靱帶及足靱帶ト為ス

〔甲〕骨盤帶靱帶

臏骨ハ固有靱帶ヲ附麗シ脊柱ト聯接シテ薦腸關節ヲナシ交互聯接シテ恥骨軟骨接合ヲナス

〔イ〕臏骨固有靱帶

鎖閉靱帶 *Lig. obturatorium S. Membrana obturatoria* ハ強靱ノ腱

質膜ニシテ鎖閉孔ヲ鎖シ其周縁ニ附着シテ小骨盤壁面ノ一部ヲ構成スト雖此鎖閉溝骨恥ニ當ル處ニ於テ一孔ヲ殘シ鎖閉溝ト共ニ一條ノ短管ヲ構成シ血管及神經ヲ通ス名テ鎖閉管 *Canalis obturatorius* ト云フ

〔口〕薦腸關節 *Art. sacro-iliaca*

薦腸關節 一名薦腸軟骨接合 ハ薦骨ノ耳狀面ト腸骨ノ耳狀面トノ交接ヨリ形成シ左ノ靱帶ニ由テ維持セララル

〔一〕囊狀靱帶ハ骨膜ノ延暢ヨリ成ルモノニシ

テ薦腸關節ヲ圍擁ス

〔二〕腸腰靱帶 *Lig. Ileo-lumbale* ハ第五腹推ノ横突起ト

第四腹推ノ横突起ヨリ薦腸關節ノ上前ニ沿

テ外走シ上部ハ腸骨櫛ノ内唇ニ至テ附着シ

下部ハ腸骨内面ノ骨膜ニ移行ス

〔三〕前腸薦靱帶 *Lig. Ilio-sacrale anticum* ハ薄キ廣靱帶ニ

シテ腸骨内面ノ骨膜ヨリ生シ薦腸關節ノ前

側ニ沿テ斜ニ内走シ薦骨前面ノ側部ニ至テ

其骨膜ニ湮没シ上ハ腸腰靱帶ニ連ルモノナリ

〔四〕腸薦骨間靱帶 Lig. ilio-sacrale interosseum ハ 許多ノ纖維束

ハ 横行レモ 斜行ス ヲ 交錯シテ成ル 強靱帶ニシテ

薦腸關節ノ後側ニ位シ 薦骨結節ヨリ腸骨結節ニ緊張ス

〔五〕後腸薦靱帶 Lig. ilio-sacrale posticum ハ 膓骨ノ最後部

ヨリ薦骨ノ假關節突起ニ緊張シ 骨間靱帶ヲ後方ヨリ被フモノナリ

〔六〕薦骨結節靱帶 Lig. sacro-tuberosum S. sacro-ischiadicum majus

ハ 扁平三角形ノ強靱帶ニシテ 腸骨後下棘ト薦骨及尾閭骨ノ側縁トヨリ生シ 坐骨結節ノ

内側ニ附着シ 坐骨ノ下枝ニ沿テ上前ニ向テ

延暢シ 稍鎌狀ヲ成ス 名テ鎌狀突起 Processus falciformis ト云フ

〔七〕薦骨棘靱帶 Lig. sacro-spinosum S. sacro-ischiadicum minus ハ 前

靱帶ヨリハ 短小ノ三角形靱帶ニシテ 薦骨ト

尾閭骨ノ側縁トヨリ生シ 前靱帶ノ前ヲ前外

方ニ向テ横行シ 坐骨棘ニ至テ附着ス

薦骨結節靱帶及薦骨棘靱帶ハ 途中ニ於テ相

交叉スルヲ以テ 無名骨ノ後側ニ位セル大小

ノ坐骨截痕ヲ變シテ 大小ノ二孔ト成ス 其上

大ヲ名テ大坐骨孔 Foramen ischiadicum majus ト云ヒ其
下小ヲ名テ小坐骨孔 Foramen ischiadicum minus ト云フ

〔八〕恥骨軟骨接合 Symphysis S. Synchondrosis pubis

恥骨軟骨接合ハ左右恥骨軟骨接合面ノ纖維様
軟骨板ノ媒介ニ由テ交互接合セラルヨリ成リ
二條ノ副靱帶ヲ以テ維持セラルモノナリ

〔一〕纖維様軟骨板ハ前部ハ後部ヨリ強厚ニシ
テ質内ニ破裂狀ノ小洞ヲ存シ滑液ヲ蓄藏ス
空洞ノ大小ハ男女ノ異同アリ即チ女子ノ空
洞ハ男子ノ空洞ヨリ寛大ニシテ永久ナリト

ス殊ニ妊孕ノ間ハ著シク増大シテ多量ノ液
ヲ蓄フルモノナリ

〔二〕上弧形靱帶 Lig. arcuatum superius ハ幽微ノ靱帶ニ

シテ甲側ノ恥骨結節ヨリ軟骨接合ノ上側ニ
沿テ他側ノ恥骨結節ニ緊張ス

〔三〕下弧形靱帶 Lig. arcuatum inferius ハ上靱帶ヨリ著
シク強厚ニシテ甲側恥骨下枝ノ内縁ヨリ軟
骨接合ノ下側ニ沿テ他側恥骨下枝ノ内縁ニ
緊張シ弓狀ヲ現ス

○〔乙〕髌白關節 Art. coxae S. femoris

髌白關節

一名股關節

ハ球狀ノ大腿骨頭ト髌白トノ

交接ヨリ成ル全動關節ナリ然レ其窩深キカ爲

ニ肩胛關節ノ如ク自在ナラス

髌白關節ハ左ノ靱帶裝置ニ由テ維持セラルモ

ノナリ

(一)白唇 *Labrum glenoidem acetabuli* ハ纖維様軟骨ヨリ成

ル環輪ニシテ肩胛骨ノ白唇ノ如ク髌白ノ周

縁ニ附麗シ白窩ヲシテ益深淵ナラシメ髌白

截痕ヲ橋狀ニ架シ其月様面ノ前端ヨリ後端

ニ走レル纖維束ト共ニ所謂髌白橫靱帶 *Lig.*

transversum acetabuli ヲ構成ス ○橫靱帶ハ髌白截痕

ヲ孔ニ變シ血管ニ通路ヲ與フルモノナリ

(二)囊狀靱帶 *Lig. capsulare coxae* ハ強大ノ靱帶ニシテ

髌白縁ノ周圍ト橫靱帶トニ生シ白唇ヲ越テ

大腿骨頸ニ至リ前部ハ斜線ニ附着シ後部ハ

大腿骨頸ノ後面ノ轉子間櫛ニ近キ處ニ附着

シ以テ關節及大腿骨頸ヲ圍擁ス

(三)腸骨大腿靱帶 *Lig. ilio-femorale S. Bertini* ハ強力ノ副

靱帶ニシテ腸骨前下棘ノ下部ヨリ起リ囊狀

靱帶ノ前側ニ沿テ下行シ大腿骨斜線ニ至テ

附着シ且囊狀靱帶ト密着ス

〔四〕輪匠帶 *Zona orbicularis weberi* ハ輪狀纖維ヨリ成ル副靱帶ニシテ腸骨前下棘ノ下部ヨリ起リ囊狀靱帶ノ外面ニ沿テ大腿骨頭ヲ回リ再ヒ腸骨ノ同處ニ至テ附着ス○腸骨大腿靱帶ハ大腿ノ内轉ト外旋ヲ抑制シ輪匠帶ハ大腿ノ屈伸ヲ抑制スルモノナリ

〔五〕圓靱帶 *Lig. teres femoris* ハ髌臼關節洞内ニ位シ滑液膜ヲ被ムレル扁圓ノ靱帶ニシテ髌臼窩及横靱帶ヨリ生シ大腿骨ノ頭窩ニ附着シ以

テ大腿骨頭ヲ臼内ニ維持シ且髌臼截痕ヨリ大腿骨頭ニ循行スル處ノ血管ノ通路ト成ル

〔丙〕下腿靱帶 *Lig. cruris*

脛骨ハ大腿骨ト聯結シテ膝關節ヲナシ腓骨ト聯接シテ脛腓關節ヲナス

○〔イ〕膝關節 *Art. genu*

膝關節ハ大腿骨ノ内外關節髌ト脛骨ノ内外關節髌及膝蓋骨トノ交接ヨリ成ル蝶番關節ニシテ屈伸ハ勿論屈曲ノ際ニ於テ下腿ニ微量ノ自軸回轉ヲ交付ス

三十八

膝關節ノ靭帶裝置ハ最モ錯雜ナル者ニシテ左
數條ノ靭帶ヨリ成ル

(一)關節間軟骨 *Cartilagine interarticulares* ハ内外二箇ノ

半月狀ノ纖維樣軟骨板ニシテ大腿骨ノ内外

關節髌ト脛骨ノ内外關節髌トノ間ニ位シ各

凸形ノ厚縁ハ關節ノ周圍ニ對シ凹形ノ薄縁

ハ關節ノ中點ニ對シ兩骨 大腿骨 脛骨 相抵觸スル

所ノ面積ヲ増益スルモノナリ

内關節間軟骨 *Meniscus medialis* ハ稍半環狀ニシテ

厚縁ハ囊狀靭帶ニ密着シ前端ハ少シク尖リ

テ脛骨ノ内關節面ノ前外部ニ附着シ後端ハ

後髌間湟ノ内縁ニ附着シ外關節間軟骨 *Meniscus*

lateralis ハ幾ント環狀ニシテ厚縁ハ内關節間軟

骨ノ如ク囊狀靭帶ニ密着セス前端ハ前髌間

湟ニ附着シ後端ハ岐シテ大小ノ二部ト成ル

其大部ハ髌間隆起ノ外尖ニ附着シ小部ハ内

尖ニ附着シ而シテ後端ハ後十字形靭帶ト連

結ス

(二)十字形靭帶 *Ligg. cruciata genu* ハ關節洞内ニ位ス

ル前後二條ノ強靭帶ニシテ相交叉シテX字

形ニ脛骨ト大腿骨ノ間ニ緊張ス

前十字形靱帶 Lig. cruciatum anterius ハ脛骨ノ前髌間

湟ヨリ起リ上外後方ニ向テ斜走シ大腿骨ノ

膝膈窩ニ至テ其外壁 大腿骨外關節髌ノ膝膈窩ニ向テ面ヲ云フ

附着ス

後十字形靱帶 Lig. cruciatum posterius ハ前靱帶ヨリ少

シク強大ニシテ脛骨ノ後髌間湟ヨリ起リ上

内方ニ兼テ少ク前方ニ向テ斜走シ大腿骨ノ

膝膈窩ニ至テ其内壁ノ前部ニ附着ス

十字形靱帶ハ大腿骨ト脛骨トノ維持ニ屈伸

ノ度ヲ抑制スルノミナラズ其運動ニ隨テ兩

骨面ノ間ニ起ル所ノ運轉ヲ支ユルモノナリ

〔三〕囊狀靱帶 Lig. capsulare genu ハ囊狀靱帶中ノ大囊

ニシテ膝關節ヲ圍繞シ上端ハ大腿骨下端ノ

周圍ニ於テ後部ハ關節面ヲ被ヘル關節軟骨

ノ際ニ附着シ前部ト側部ハ關節軟骨ノ邊緣

ヨリ稍上ニ附着シ下端ハ脛骨上端ノ關節面

ノ周縁ニ附着シ前側ハ膝蓋骨ノ後面ノ周縁

ニ附着シ裏面ハ關節間軟骨及後十字形靱帶

ニ連リ各處ニ隨テ脂肪ヲ擁藏セル滑液膜ノ

皺襞ヲ現スルモノナリ其襞ノ膝蓋骨ノ下方
 ヨリ關節洞内ニ向テ挺出シ大腿骨膝蓋骨及
 脛骨ノ間ニ位スル二箇ノ大ナル者ヲ名テ翼
 狀靱帶 *Lig. alaria patellaris* ト云ヒ其後縁ノ中央ヨリ
 大腿骨ノ膝脛窩ノ前縁或脛骨ノ髌間隆起ニ
 緊張スル索狀ノ者ヲ名テ粘液靱帶 *Lig. mucosum* ト
 云フ又滑液膜ハ彼此ノ部ニ於テ外圍ニ向テ
 膨出シ隣筋ノ腱下ニ位スル所ノ滑液囊ト相
 交通ス例之ハ四頭股筋ノ腱下ヨリ上方ニ向
 テ延暢シ其腱下ニ位スル所ノ滑液囊ト交通

スルカ如シ

〔四〕膝蓋靱帶 *Lig. patellae & patellare inferius* ハ膝關節ノ前

側ニ位セル扁平強力ノ靱帶ニシテ膝蓋骨ノ
 尖頂ヨリ脛骨結節ニ緊張シ後面ト脛骨頭ノ
 前面トノ間ニ於テ一箇ノ粘液囊ヲ現ス名テ
 膝蓋下囊 *Bursa subpatellaris* ト云フ

〔五〕横靱帶 *Lig. transversum genu* ハ内外關節間軟骨ノ

前側ヲ聯絡シ脂肪中ニ位スル者ニシテ甲側
 ノ間軟骨ヨリ乙側ノ間軟骨ニ横ニ緊張ス

〔六〕膝脛斜靱帶 *Lig. popliteum obliquum* ハ稍廣潤ノ靱帶

ニシテ膝關節ノ後側ニ位シ大腿骨ノ外關節
 髌ノ後側ヨリ内下ニ向テ斜走シ脛骨ノ内關
 節髌ノ後側ニ至テ半膜様筋ノ腱ニ移行シ囊
 狀靱帶ト密著シテ只纖維ノ方向ニ由テ區別
 セラルモノナリ

[七]膝膈弧形靱帶 *Lig. popliteum arcuatum* ハ弓形ノ靱帶
 ニシテ膝關節ノ後側ニ位シ大腿骨下端ノ外
 髌ヨリ起リ一部ハ髌間湟ノ部位ニ至テ囊狀
 靱帶ニ移行シ一部ハ膝膈筋ノ腱ニ連ルモノ
 ナリ

[八]外側靱帶 *Lig. accessorium laterale* ハ膝關節ノ外側ニ
 位セル扁平索狀ノ靱帶ニシテ大腿骨下端ノ
 外髌ヨリ腓骨小頭ニ緊張シ前部ノ纖維ハ幾
 んど直角ヲ以テ前行シ關節間軟骨ノ厚縁ニ
 至テ湮没ス

[九]内側靱帶 *Lig. accessorium mediale* ハ膝關節ノ内側ニ
 位セル外側靱帶ヨリハ廣濶ニシテ長短ノ二部ヨ
 リ成ル長内側靱帶 *Lig. accessorium mediale longum* ハ大腿
 骨ノ内髌ヨリ起リ下行シテ脛骨ノ内關節髌
 ト内隅ノ上部ニ至テ附着シ半膜様筋ノ腱ヲ

被ノ短内側靱帶 Lig. accessorium mediale breve ハ長靱帶ヨリ深後部ニ位シ共ニ大腿骨ノ内髁ヨリ起リ下方ニ向テ分撒シ内關節間軟骨ノ厚縁ニ至テ附着ス

〔口〕脛腓關節

脛骨ト腓骨ハ上下ノ二端ハ相聯接シテ關節ヲ成シ中部ハ唯骨間靱帶ニ由テ聯接セラルモノナリ

〔天〕上脛腓關節 Art. tibio-fibularis superior

上脛腓關節ハ脛骨ノ腓骨關節面ト腓骨ノ脛骨

關節面トノ交接ヨリ成ル叢合關節ニシテ左ノ靱帶ニ由テ維持セラル

〔一〕囊狀靱帶 Lig. capsulare capituli fibulae ハ短小ニシテ脛骨ノ腓骨關節面ノ周縁ト腓骨小頭トニ附着シ上脛腓關節ヲ圍擁ス

〔二〕前腓骨頭靱帶 Lig. capituli fibulae anticum ハ脛骨ノ外關節髁ヨリ囊狀靱帶ノ前側ニ沿テ腓骨小頭ニ斜ニ緊張ス

〔三〕後腓骨頭靱帶 Lig. capituli fibulae posticum ハ脛骨ノ外關節髁ヨリ囊狀靱帶ノ後側ニ沿テ腓骨小頭

ニ斜ニ緊張ス亦稀ニハ缺ルモアリ

[地]骨間靱帶 Lig. interosseum S. Membrana interossea cruris

骨間靱帶ハ前膊ノ骨間靱帶ト同一ノ纖維様膜ニシテ脛骨ノ骨間櫛ヨリ腓骨ノ骨間櫛ニ緊張シ彼此ノ部ニ於テ血管及神經ニ向テ破裂狀ノ孔ヲ現シ且屈伸両筋ノ起首スル地ヲ為ス

[人]下脛腓關節 Art. tibio-fibularis inferior

下脛腓關節ハ脛骨ノ腓骨截痕ト腓骨ノ下端トノ交接ヨリ成ル叢合關節ニシテ足跗關節ト交通シ左ノ靱帶ニ由テ維持セララル

[一]前外踝靱帶 Lig. malleoli lateralis anticum ハ三角形ノ

靱帶ニシテ脛骨ノ腓骨截痕ノ前縁ヨリ斜ニ外踝外側ノ前部ニ緊張ス

[二]後外踝靱帶 Lig. malleoli lateralis posticum ハ前靱帶ヨ

リ強大三角形ニシテ脛骨ノ腓骨截痕ノ後縁ヨリ斜ニ外踝ノ後側ニ緊張シ通常上下ノ二部ヨリ形成ス

[丁]足靱帶 Lig. pedis

足靱帶ヲ大別シテ跗骨靱帶、蹠骨靱帶及趾骨靱帶トナス

〔一〕跗骨靱帶 *Ligg. ossium tarsi*
 跗骨ハ胛骨ト連接シテ足跗關節ヲナスニ交互連
 接シテ數箇ノ關節ヲナス

〔天〕足跗關節 *Art. pedis S. talo-cruialis*

足跗關節ハ脛骨ノ關節窩及内外踝ノ關節面ヨ
 リ成ル凹窩ト距骨體ノ上側及内外側ノ關節面
 トノ交接ヨリ成ル蝶番關節ニシテ全足ニ屈伸
 ト微量ノ内外轉ヲ交付シ左ノ靱帶ニ由テ維持
 セラルモノナリ

〔一〕囊狀靱帶 *Lig. capsulare articulationis pedis* ハ足跗關節

ノ周圍ヲ環擁シ脛骨ノ下端ト腓骨ノ下端ト
 ノ間ヨリ上ニ向テ翻折延暢シテ下脛腓關節
 ノ囊狀靱帶ヲ成シ屈伸ノ作用ニ應シテ前側
 ト後側トハ弛緩シ内側ト外側トハ緊張ス

〔二〕内側靱帶 一名三角靱帶 *Lig. accessorium S. laterale internum arthi-*

culationis pedis S. deltoides ハ強廣三角形ノ靱帶ニシテ

内踝ノ下部ヨリ生シ關節ノ内側ニ沿テ下方
 ニ分撒シ前部ト後部トハ距骨内面ノ下部ニ附
 着シ中部ハ跟骨載距突起ノ後縁ニ附着シ最
 前部ハ舟狀骨ノ背面ニ附着ス故ニ前部ヲ名

テ前距骨脛骨靱帶 *Lig. talo-tibiale anticum* ト云ヒ後部
 ヲ名テ後距骨脛骨靱帶 *Lig. talo-tibiale posticum* ト云ヒ
 中部ヲ名テ跟骨脛骨靱帶 *Lig. calcaneo-tibiale* ト云ヒ
 最前部ヲ名テ脛骨舟狀靱帶 *Lig. tibio-naviculare* ト云
 フ

〔三〕外側靱帶 *Lig. accessorium S. laterale externum articulationis pedis*
 ハ特別ノ三靱帶ヨリ成ル〔其一〕後距骨腓骨靱
 帶 *Lig. talo-fibulare posticum* ハ外踝後側ノ小窩ヨリ起
 リ殆ト地平ニ内走シ距骨ノ後側ニ至テ外結
 節ト關節面トノ間ニ附着ス〔其二〕前距骨腓骨

靱帶 *Lig. talo-fibulare anticum* ハ外踝ノ前縁ヨリ起リ前
 内方ニ向テ斜走シ距骨外關節面ノ前下部ニ
 至テ附着ス〔其三〕跟骨腓骨靱帶 *Lig. calcaneo-fibulare* ハ
 外踝ノ尖頂ヨリ起リ後下ニ向テ斜走シ跟骨
 ノ腓側面ニ至テ附着ス

〔地〕跗骨關節

跗骨關節ヲ別テ後距骨關節、前距骨關節、骰子骨
 關節及舟狀骨關節トナス
 前後距骨關節ハ全足ニ内縁ヲ高舉シ或ハ外縁
 ヲ高舉セル縦軸ノ回轉即回前回後ノ兩運動ヲ

交付スト雖自餘ノ者ハ只僅ニ交互運轉ニテ
殆ト運動セサルカ如シ

〔一〕後距骨關節 Art. talo-calcanea

後距骨關節ハ距骨體ノ蹠側關節面ト跟骨體ノ
前上關節面トノ交接ヨリ成リ左ノ靭帶ニ由テ
維持セラルモノナリ

〔一〕囊狀靭帶 Lig. capsulare talo-calcaneum ハ稍弛縱セル靭
帶ニシテ後距骨關節ノ周圍ヲ環擁ス

〔二〕距骨跟骨間靭帶 Lig. talo-calcaneum interosseum S. Apparatus
ligamentosus sinus tarsi ハ廣強ノ靭帶ニシテ距骨ノ關

節間溝ヨリ跟骨ノ關節間溝ニ緊張シ距骨竇

ヲ充塞ス

〔三〕後距骨跟骨靭帶 Lig. talo-calcaneum posterum ハ稍三角
形ノ靭帶ニシテ距骨後側ノ外結節ヨリ起リ
跟骨ノ上内側ニ附着ス

〔四〕外距骨跟骨靭帶 Lig. talo-calcaneum laterale ハ薄弱ノ
靭帶ニシテ跟骨腓骨靭帶ニ併行シ距骨體腓
骨側ノ下部ヨリ跟骨體腓側ノ上部ニ緊張ス

〔五〕内距骨跟骨靭帶 Lig. talo-calcaneum mediale ハ狹小ノ
靭帶ニシテ距骨後側ノ内結節ヨリ幾ニト地

平一跟骨載距突起、後縁ニ緊張ス

〔一〕前距骨關節 Art. talo-calcaneo-navicularis

前距骨關節ハ距骨頭ノ前及下關節面ト跟骨載距突起ノ前上關節面及舟狀骨ノ後關節面トノ交接ヨリ形成シ左ノ靱帶ヲ以テ維持セラルモ

〔二〕囊狀靱帶 Lig. capsulare talo-calcaneo-naviculare ハ稍弛縦シ

テ前距骨關節ノ周圍ヲ環擁ス

〔三〕距骨舟狀靱帶 Lig. talo-naviculare ハ膜様ノ靱帶ニ

シテ距骨頭ノ上粗糞部ヨリ舟狀骨ノ背側ニ

緊張ニ通常内外ノ二部ヨリ形成ス

〔三〕跟骨舟狀背側靱帶 Lig. calcaneo-naviculare dorsale ハ扁

圓ノ靱帶ニシテ跟骨ノ前縁ヨリ起リ前内ニ

向テ斜走シ舟狀骨ノ後外隅ニ至テ附着ス

〔四〕跟骨舟狀蹠側靱帶 Lig. calcaneo-naviculare plantare ハ廣

強ノ靱帶ニシテ跟骨載距突起ノ前下部ヨリ

起リ内前ニ向テ斜走シ舟狀骨結節ニ至テ附

着ス

〔三〕骰子骨關節 Art. calcaneo-cuboides

骰子骨關節ハ跟骨ノ前關節面ト骰子骨ノ後關

節面トノ交接ヨリ形成シ左ノ靱帶ヲ以テ維持セラルモノナリ

〔一〕囊狀靱帶 *Lig. capsulare calcaneo-cuboidium* ハ緊張セル短靱帶ニシテ骹子骨關節ノ周圍ヲ環擁ス

〔二〕跟骨骹子骨背側靱帶 *Lig. calcaneo-cuboidium dorsale* ハ扁平ノ靱帶ニシテ跟骨背側ノ前端ヨリ骹子骨ノ背側ニ緊張ス

〔三〕跟骨骹子骨蹠側靱帶 *Lig. calcaneo-cuboidium plantare* ハ足靱帶中ノ最強最大ノモノニシテ短深ト長淺トノ二層ヨリ成ル長蹠側靱帶 *Lig. calcaneo-cuboidium*

Plantare longum ハ跟骨ノ蹠側ヨリ起リ前行シ一

部ハ骹子骨結節ニ至テ附着シ一部ハ第三及第四蹠骨基底ノ蹠側ニ至テ附着ス短蹠側靱帶 *Lig. calcaneo-cuboidium plantare breve* ハ跟骨ノ蹠側ニ於

テ長靱帶ノ前部ヨリ起リ前内方ニ向テ行走シ骹子骨結節ニ至テ附着ス

〔四〕内跟骨骹子骨靱帶 一名骨間靱帶 *Lig. calcaneo-cuboidium*

internum s. interosseum ハ短厚ノ靱帶ニシテ跟骨ヨリ

骹子骨ノ脛骨側ニ緊張ス

〔四〕舟狀骨關節 *Art. cuneo-navicularis*

舟狀骨關節ハ舟狀骨ト三蠟狀骨ト骰子骨ト、
交接ヨリ形成シ左ノ靱帶ニ由テ維持セラル

〔一〕囊狀靱帶 *Lig. capsulare cuneo-naviculare* ハ舟狀骨關節
ノ周圍ヲ環擁シ多クハ第一蠟狀骨ト第二蠟
狀骨トノ間ヨリ第二跗蹠關節ノ囊狀靱帶ト
交通ス

〔二〕舟狀骰子骨靱帶 *Ligg. naviculari-cuboides* ハ其數三條
アリ〔其一〕背側靱帶 *Lig. naviculari-cuboidum dorsale* ハ舟
狀骨ノ背側ヨリ斜ニ骰子骨ノ背側ニ緊張シ
〔其二〕蹠側靱帶 *Lig. naviculari-cuboidum plantare* ハ舟狀骨

ノ蹠側ヨリ横ニ骰子骨ノ蹠側ニ緊張シ〔其三〕
骨間靱帶 *Lig. cuboideo-naviculare interosseum* ハ舟狀骨ト
骰子骨ノ間ニアリテ甲骨ノ對向面ヨリ乙骨
ノ對向面ニ緊張ス

〔三〕舟狀蠟狀骨靱帶 *Ligg. naviculari-cuneiformia* ハ其數六
條アリ其三條ハ背側靱帶 *Ligg. naviculari-cuneiformia*
dorsalis ニシテ舟狀骨ノ背側ヨリ各蠟狀骨ノ背
側ニ緊張シ其三條ハ蹠側靱帶 *Ligg. naviculari-cuneiformia*
plantaria ニシテ舟狀骨ノ蹠側ヨリ各蠟狀骨ノ蹠
側ニ緊張ス

[四] 楔狀骨靱帶 *Ligg. ossium cuneiformium* ハ其數六條アリ其二條ハ背側靱帶ニシテ楔狀骨ノ背側ヨリ横ニ楔狀骨ノ背側ニ緊張シ其二條ハ蹠側靱帶ニシテ楔狀骨ノ蹠側ヨリ横ニ楔狀骨ノ蹠側ニ緊張シ其二條ハ骨間靱帶ニシテ楔狀骨間ニアリテ一骨ノ對向面ヨリ横ニ一骨ノ對向面ニ緊張ス

[五] 楔狀骰子骨靱帶 *Ligg. cuneo-cuboides* ハ其數三條アリ其二背側靱帶ハ第三楔狀骨ノ背側ヨリ横ニ骰子骨ノ背側ニ緊張シ其二蹠側靱帶ハ第

三楔狀骨ノ蹠側ヨリ横ニ骰子骨ノ蹠側ニ緊張シ其三骨間靱帶ハ第三楔狀骨ト骰子骨ノ間ニアリテ甲骨ノ對向面ヨリ乙骨ノ對向面ニ緊張ス

[口] 蹠骨靱帶 *Ligg. ossium metatarsi*

蹠骨ハ跗骨ト聯接シテ跗蹠關節ヲナシ交互聯接シテ蹠骨間關節ヲナス

[天] 跗蹠關節 *Artt. tarso-metatarsae*

跗蹠關節ハ三楔狀骨及骰子骨ノ前關節面ト總蹠骨基底ノ後關節面トノ交接ヨリ成ル叢合關

節ニシテ左ノ靱帶ヲ以テ維持セラルモノナリ
〔一〕囊狀靱帶ハ其數三箇アリ〔其二〕ハ第一蹠狀
骨ト第一蹠骨基底トノ联接ヲ圍擁シ〔其二〕ハ
第二及第三蹠狀骨ト第二及第三蹠骨基底ノ
联接ヲ圍擁シ〔其二〕ハ骰子骨ト第四及第五蹠
骨基底トノ联接ヲ圍擁ス

〔三〕背側靱帶 *Ligg. tarso-metatarsae dorsalia* ハ其數通常七
條アリ〔其二〕ハ第一蹠狀骨ノ背側ヨリ第一蹠
骨基底ノ背側ニ緊張シ〔其二〕ハ第一蹠狀骨ノ
背側ヨリ第二蹠骨基底ノ背側ニ緊張シ〔其一〕

ハ第二蹠狀骨ノ背側ヨリ第二蹠骨基底ノ背
側ニ緊張シ〔其一〕ハ第三蹠狀骨ノ背側ヨリ第
二蹠骨基底ノ背側ニ緊張シ〔其二〕ハ第三蹠狀
骨ノ背側ヨリ第三蹠骨基底ノ背側ニ緊張シ
自餘ノ二條ハ骰子骨ノ背側ヨリ第四及第五
蹠骨基底ノ背側ニ緊張ス

〔三〕蹠側靱帶 *Ligg. tarso-metatarsae plantaria* ハ長短ノ二種
ヨリ成ル短靱帶ハ通常六條ニシテ其三條ハ
三蹠狀骨ノ蹠側ヨリ第一第二及第三蹠骨ノ
蹠側ニ各一條ツ、緊張シ其一條ハ第三蹠狀

骨ノ蹠側ヨリ第三蹠骨ノ蹠側ニ緊張シ自餘ノ二條ハ薄弱ニシテ骰子骨ノ蹠側ヨリ第四及第五蹠骨ノ蹠側ニ緊張ス長靱帯ハ其數二條ニシテ〔其一〕ハ第三或第二橈狀骨ノ蹠側ヨリ第五蹠骨結節ニ稍横ニ緊張シ〔其二〕ハ第一橈狀骨ヨリ第二及第三蹠骨基底ノ蹠側ニ斜ニ緊張ス

〔四〕骨間靱帯 *Ligg. tarso-metatarsae interossea* ハ其數二條アリ〔其一〕ハ第一橈狀骨ノ腓骨側ノ前部ヨリ第二蹠骨基底ノ脛骨側ニ緊張シ〔其二〕ハ第三橈

狀骨ノ前外隅ヨリ第三及第四蹠骨基底ニ緊張ス

〔地〕蹠骨間關節 *Art. intermetatarsae*

蹠骨間關節ハ蹠骨交互ノ聯結ヨリ成ル叢合關節ニシテ左ノ靱帯ニ由テ維持セラルモノナリ

〔一〕背側靱帯 *Ligg. intermetatarsae dorsalia* ハ横ニ蹠骨基底ノ背側ヨリ背側ニ緊張シテ以テ之ヲ兩々連結ス

〔二〕蹠側靱帯 *Ligg. intermetatarsae plantaria* ハ横ニ蹠骨基底ノ蹠側ヨリ蹠側ニ緊張シ以テ之ヲ兩々連

結ス

〔三〕骨間韌帶 *Ligg. intermetatarsae interosae* ハ蹠骨ノ基底ノ間ニアリテ之ヲ兩々連結ス

〔四〕蹠骨頭韌帶 *Ligg. capitulorum metatarsi* ハ横韌帶ニシテ蹠骨小頭ノ蹠側ヨリ蹠側ニ緊張シ以テ之ヲ兩々連結ス

〔八〕趾骨韌帶 *Ligg. phalangum digitorum pedis*

趾骨ハ蹠骨ト聯接シテ蹠趾關節ヲ成シ交互聯接ニテ趾骨間關節ヲ成ス

〔天〕蹠趾關節 *Artt. metatarso-phalangeae*

蹠趾關節ハ蹠骨小頭ト第一列趾骨トノ交接ヨリ成ル全動關節ニシテ全趾ニ屈伸及内外轉ヲ付與ス

〔地〕趾骨間關節 *Artt. interphalangeae*

趾骨間關節ハ各趾各骨ノ交接ヨリ成リ第一趾骨間關節第二趾骨間關節ノ別アレヒ悉皆蝶番關節ニシテ唯屈伸ヲ許ス

蹠趾關節及趾骨間關節ハ上肢ノ掌指關節及指骨間關節ノ如ク囊狀韌帶、蹠側韌帶、腓骨側韌帶及脛骨側韌帶ニ由テ維持セラレ蹠趾ノ蹠趾關節

節八常ニ二箇ノ種子骨ヲ舍ラシム

解剖攬要卷之四終

陸軍本病院
海軍本病院
東京大學醫學部
東京府病院

官版御用所

拙舖累世書籍ヲ嚮キ近年醫書及翻譯書ヲ專
ニス都鄙一般醫學大家著述シ玉フ所アレバ多
クハ拙舖ニ發兌ヲ命セラル故ニ海内新刺ノ醫
書ハ必ス備エテ以テ漏スコナカラントス仰願
クハ書ヲ求メ玉フノ諸君子高顧アラントス

東京馬喰町三丁目五番地 英蘭堂 島村利助

同京橋繪屋町十一番地支店 同人

東京大學
英蘭字
英蘭字
英蘭字

東京大學
英蘭字
英蘭字
英蘭字

東京大學
英蘭字
英蘭字
英蘭字

東京大學
英蘭字
英蘭字
英蘭字

東京大學
英蘭字
英蘭字
英蘭字

宮城野田



